

MED-CAM 9-10-11 novembre
2012, Assisi.

Terzo Congresso Internazionale
delle Medicine non Convenzionali
e Scienze Olistiche

**Importanza della diagnosi e successiva
bonifica dei Foci dentari nelle malattie
resistenti alle terapie.**

**Due casi diagnosticati e risolti per mezzo
dell'EAVI (Elettroagopuntura secondo
Voll Integrata)**

Dott. Nicola Damati, (Odontoiatra,esperto in diagnosi e
trattamento foci dentari), via G. Bruno, 54(AN)

e-mail : nicola@damatistudio.com

Dott. Sabatino Meletani, Specialista in Neuropsichiatria; docente
di Medicina Biocibernetica, via T. Tasso, 6 Falconara (AN)

e-mail : sabt@tiscali.it

- **Introduzione e definizioni**
- In medicina, per **focolaio** si intende **“un’area tissutale cronicamente alterata, la quale induce e sostiene malattie generalizzate, o affezioni localizzate, lontane dal focolaio”**.
- Quest’area contiene materiale organico od inorganico non degradabile.
- Tutti i focolai si trovano nel tessuto connettivo, dove si svolge la **regolazione vegetativa fondamentale**.

- **I focolai sono tra le cause che maggiormente danneggiano questa regolazione e possono esplicare la loro azione patologica attraverso tutte le vie di comunicazione del sistema vegetativo.**
- ***Il focolaio, come stato cronico infiammatorio o degenerativo non è clinicamente manifesto e, spesso, non è neppure visibile radiologicamente.***

- **La teoria dei foci ha avuto, negli ultimi cento anni, vari periodi in cui è oscillata dall'attribuzione di una assoluta priorità nelle malattie croniche sino alla negazione totale di essa.**
- **Questo lavoro vuole mostrare come l'EAVI abbia fornito, negli ultimi anni, un grande contributo in questo campo, con progressi decisivi sia nella diagnosi che nella terapia.**

- **PRIMO CASO: C. F.**
- **Vertigini e gravi turbe della deambulazione:
sclerosi multipla o vasculopatia cerebrale?**

- **Prima visita il 15 novembre 2009.**
- Il paziente, nato il 10 luglio 1954, riferisce che il primo novembre 2009 ha lamentato una **sindrome vertiginosa, con sbandamenti di grave entità ed andatura atassica**; tali sintomi si erano lievemente presentati già dieci giorni prima.
- Ricoverato in Reparto Neurologico, ha eseguito TAC e RMN cerebrale che hanno mostrato: **“Lesioni demielinizzanti multiple a livello del ponte, del cervelletto e periventricolari, oltre che diffusamente in altre zone cerebrali”**.
- Miglioramento lieve della deambulazione e delle vertigini con terapia cortisonica (un grammo die in fleboclisi).
- Paresi facciale sinistra un mese fa.
- Da diversi anni soffre di otiti esterne bilaterali.

Accertamenti effettuati durante il ricovero del novembre 2009

100

Accertamenti effettuati: (si allega copia dei refer

- TC cranio
- ECG
- Eco color Doppler TSA
- RMN encefalo
- RMN midollo in toto
- Esami ematochimici
- Rachicentesi (ricerca BOC in corso)
- Visita fisiatrica

Consigli terapeutici:

- Cardioaspirin 100 1 cp dopo pranzo

**Seguirà relazione conclusiva una volta pervenuto
corso su liquor.**

la mostra strutturata il 22/02/2010
ha evidenziato una lesione nelle
sequenze a TR lungo non ~~irrimediabile~~
nell'esame precedente del 2009 (eseguito
presso altra sede; tale dato porta
a convertire la diagnosi in Selezioni

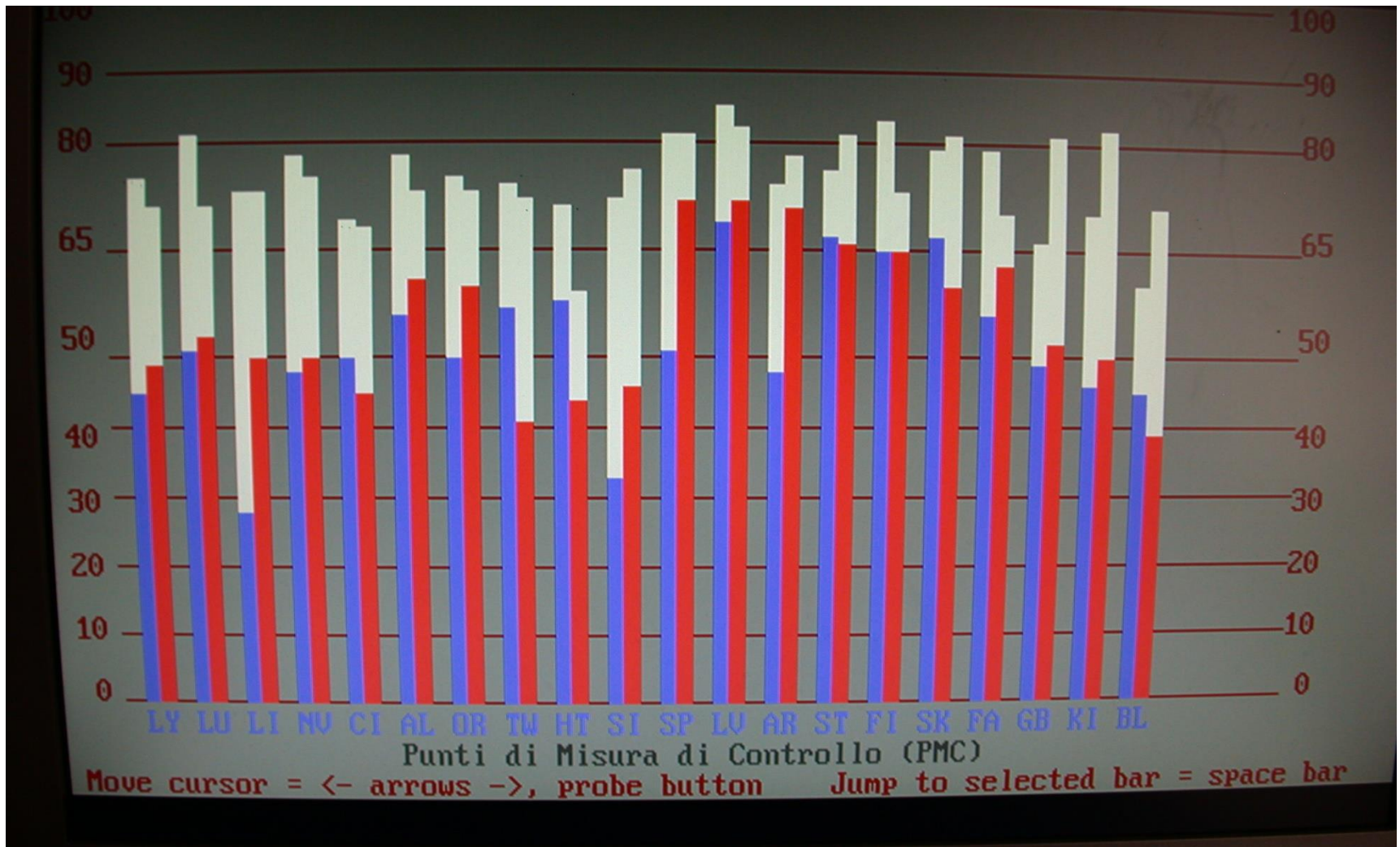
Multiple

Dato l'assenza di segni di attività di
mielite non si prescrive al momento
una terapia specifica:

Rivoluzione neurologica dopo pl

- **Al test di EAVI i Punti di Controllo presentano tutti una grave Caduta dell' Indice (CI), da circa 80 fino a 35-55 US.**
- **La tendenza focaltossica è nettamente positiva a livello cefalico e, lievemente, a livello pelvico.**
- **Sul meridiano linfatico (Li2), abbiamo la più grave CI da 83 a 35.**
- Inoltre abbiamo gravi CI sui punti dei Neurotrasmettitori, Sistema nervoso autonomo, Microcircolazione cerebrale ed Encefalo. Caduta dell' Indice anche sul punto Ci 9 per le Arterie e sull' Intestino crasso.
- **Riequilibrano i punti le seguenti fiale filtro:**
- Phosphorus D60 per Campi elettromagnetici,
- Causticum D30 per Allergie alimentari,
- Causticum D400 per Campo di disturbo ma, soprattutto:
- Thuja D200 per Focus dominante;
- Electricitas per correnti parassite nell'organismo

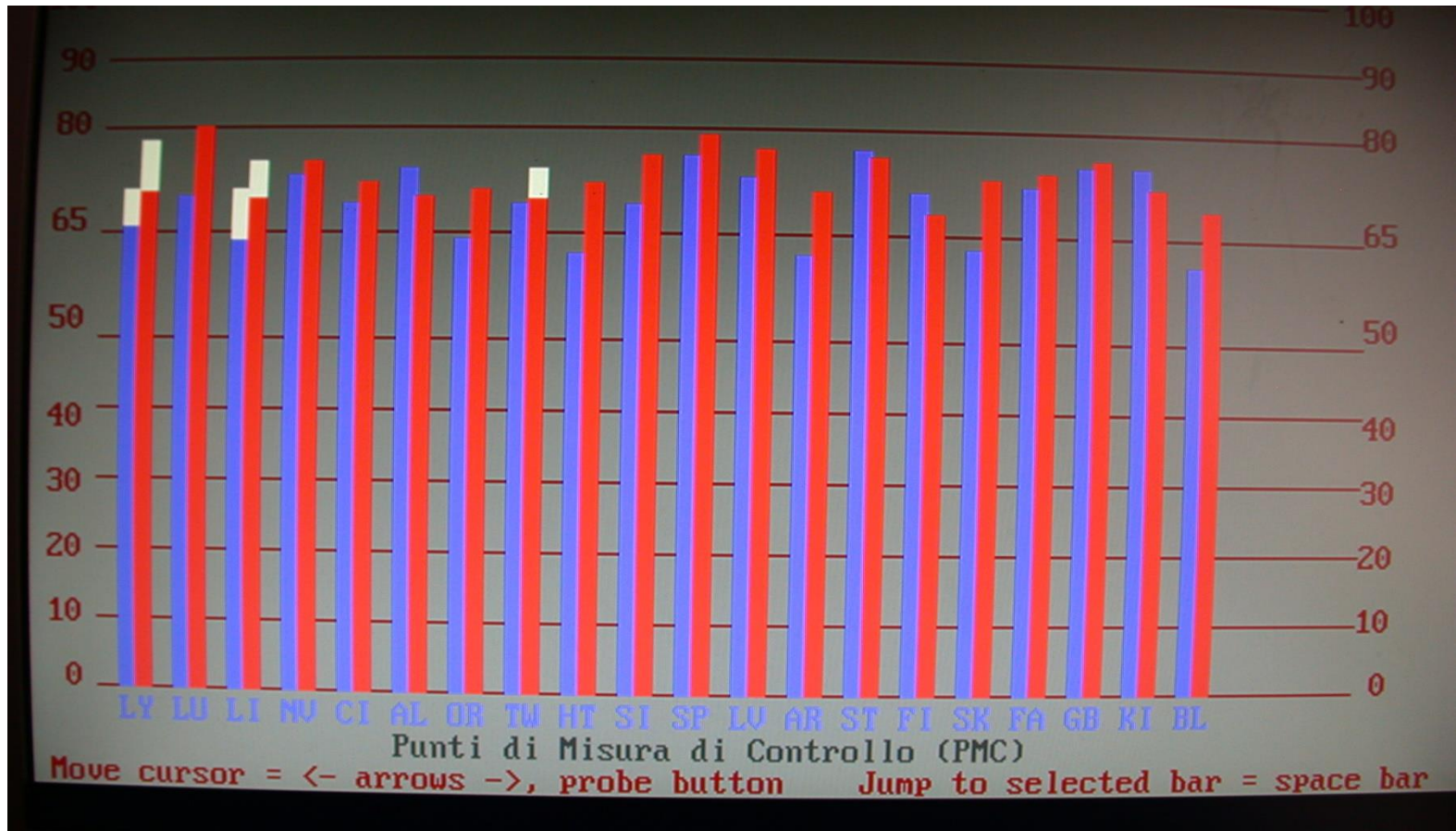
PMC nella prima visita



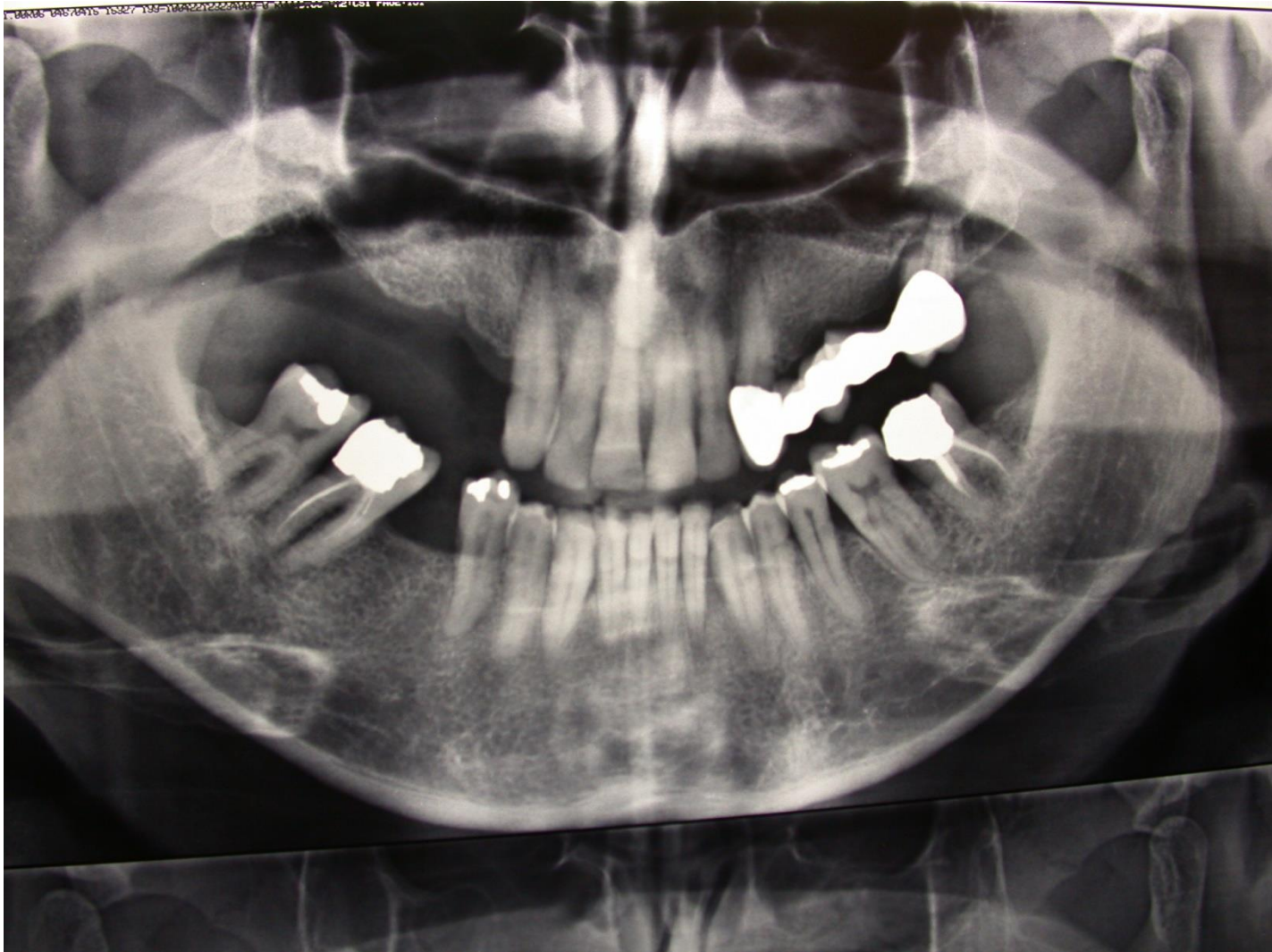- **Riequilibrano i punti del sistema nervoso i seguenti rimedi omeopatici:**
- Arteriosclerosi D5, Encefalomielomalacia D4.
- Osteite mascellare cronica D1, Mercurius solubilis D4, Argentum metallicum, Stannum met., Cuprum met., Molibdaenum met., Plumbum aceticum, tutti a partire dalla D6.
- Inoltre: Coxsackie A9, Coxackie B4 e Borrelia dalla diluzione D6.
- **Negativo il test con il nosode Sclerosi multipla.**
- **Come terapia di accompagnamento:**
- Agaricus muscarius, Apis e Zincum met. (dalla D6),
- Schwef heel, Lycopodium comp., Solanum comp., Coenzyme comp., Lymphomyosot, Angio injeel, Carbo compositum.

- **Seconda visita il primo giugno 2010.**
- Il paziente riferisce un progressivo miglioramento della deambulazione atassica e delle vertigini. Sensazione di tensione, ma senza edema, al bulbo oculare sinistro.
- Lamenta un importante dolore al ginocchio destro, già operato per gonartrosi post-traumatica.
- All'OPT presenta vari denti devitalizzati (i settimi inferiori bilateralmente oltre che un riassorbimento apicale dei canini superiori).
- Sono presenti diverse amalgame in bocca.
- Il test sui punti di controllo è nettamente migliorato, con modeste cadute solo sui Meridiani: Linfatico, Intestino crasso e Triplice riscaldatore.
- La tendenza focaltossica è positiva soprattutto a livello cefalico sinistro.

PMC nella seconda visita

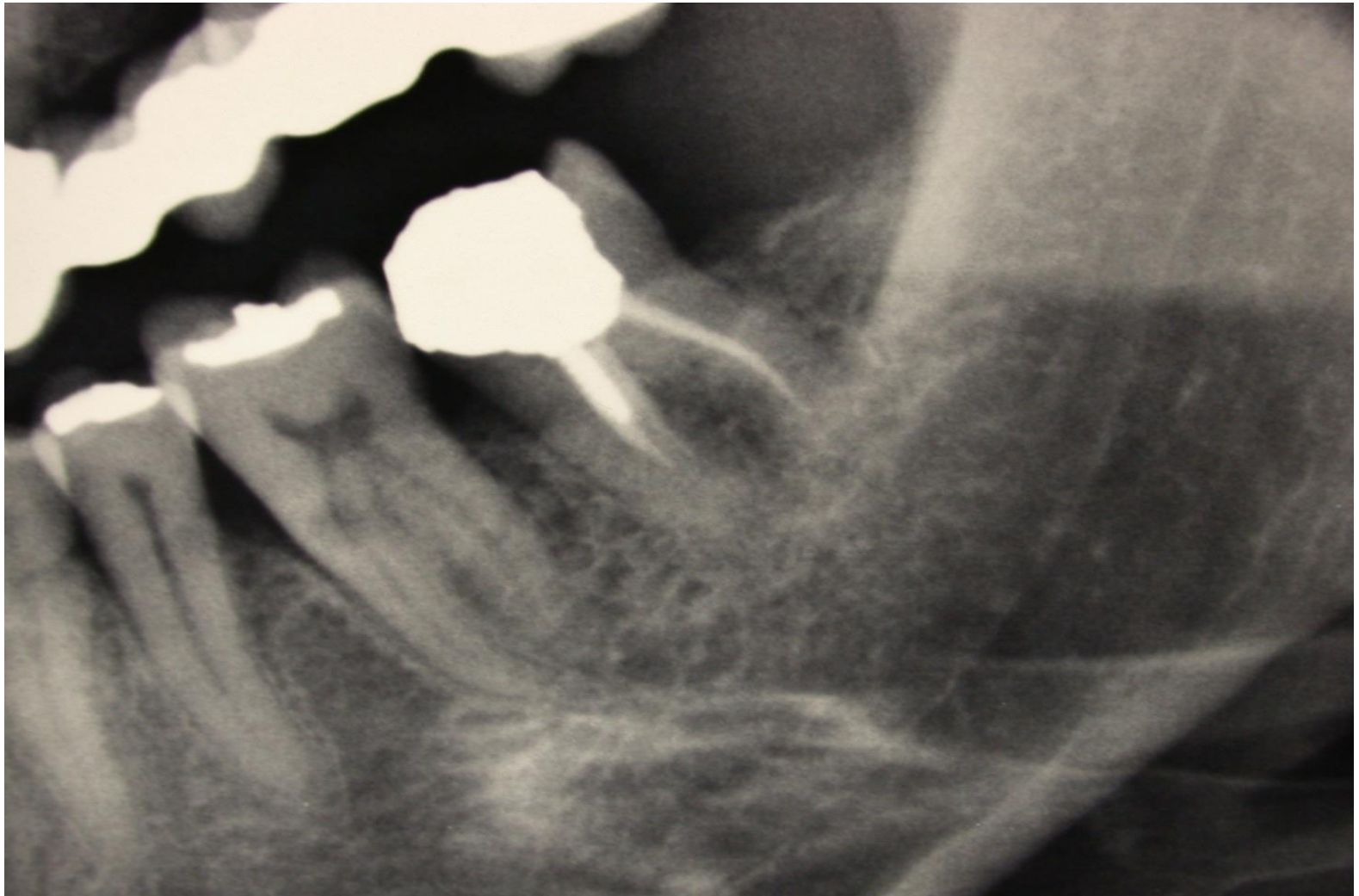


All'OPT si può ipotizzare un problema del 37 e del 28 oltre che all'apice del 13. Vediamo il test EAVI.

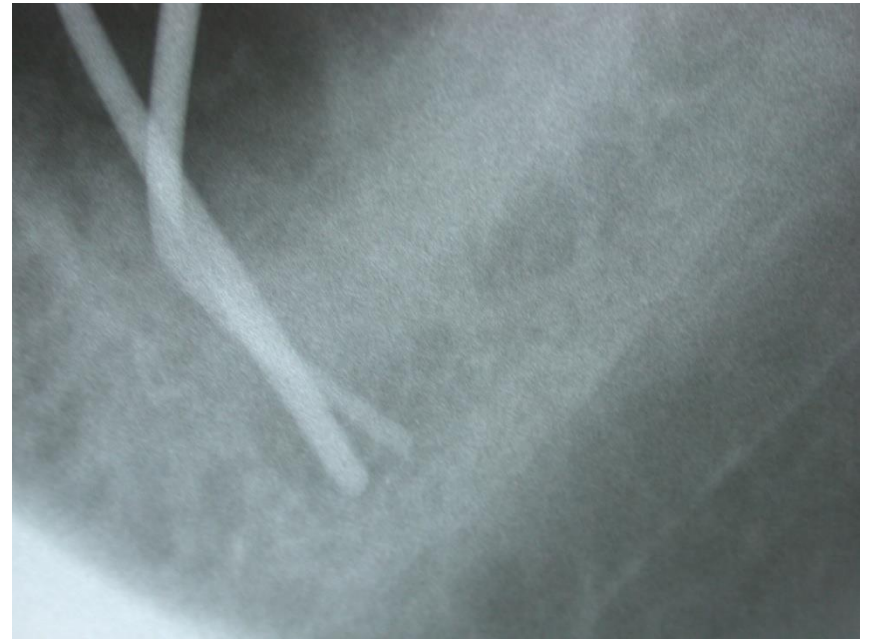
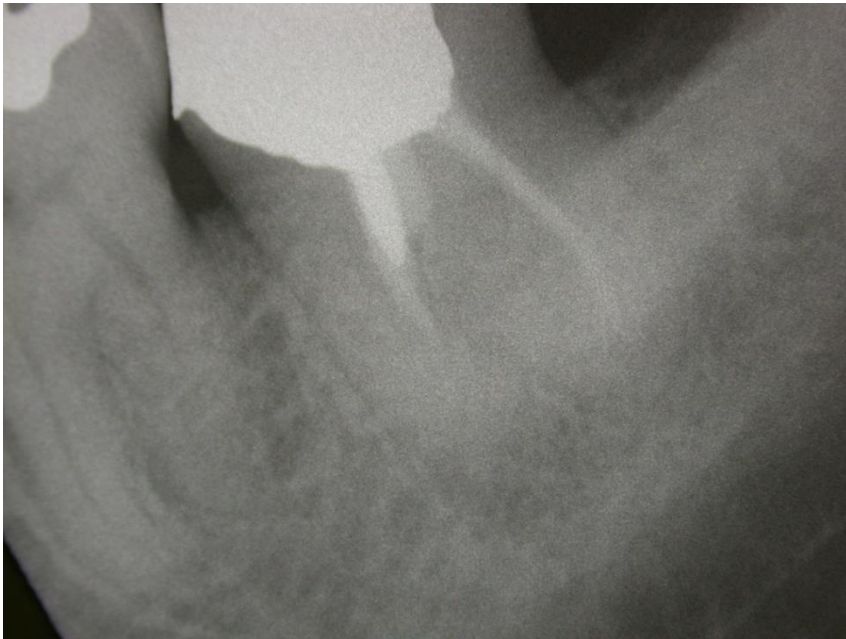


- Caduta dell' Indice anche sul Li 2 di sinistra, sui punti per i Neurotrasmettitori e per la Microcircolazione cerebrale.
- Il test per l' Allergia alimentare è negativo; risulta invece positivo per Campo di disturbo dominante ma, soprattutto, per Focus dominante.
- **Riequilibrano i punti:**
- Encefalomielomalacia D12-200, Osteite mascellare cronica dalla D1, Mercurius solubilis , Argentum met., Stannum met., Aluminium met., Cuprum met. (tutti dalla D10), Tabacum e Zincum met. dalla D15.
- **Come terapia omotossicologica:**
- Lymphomyosot, Arnicaheel comp., Placenta comp. e Lycopodium compositum.

In realtà la focalità più grave era sul 37, che presentava una grossa amalgama ed una cura canalare, che sembra incompleta sulle radici mesiali, ma non si notano aree di radiotrasparenza apicali; assenza di sintomi locali.



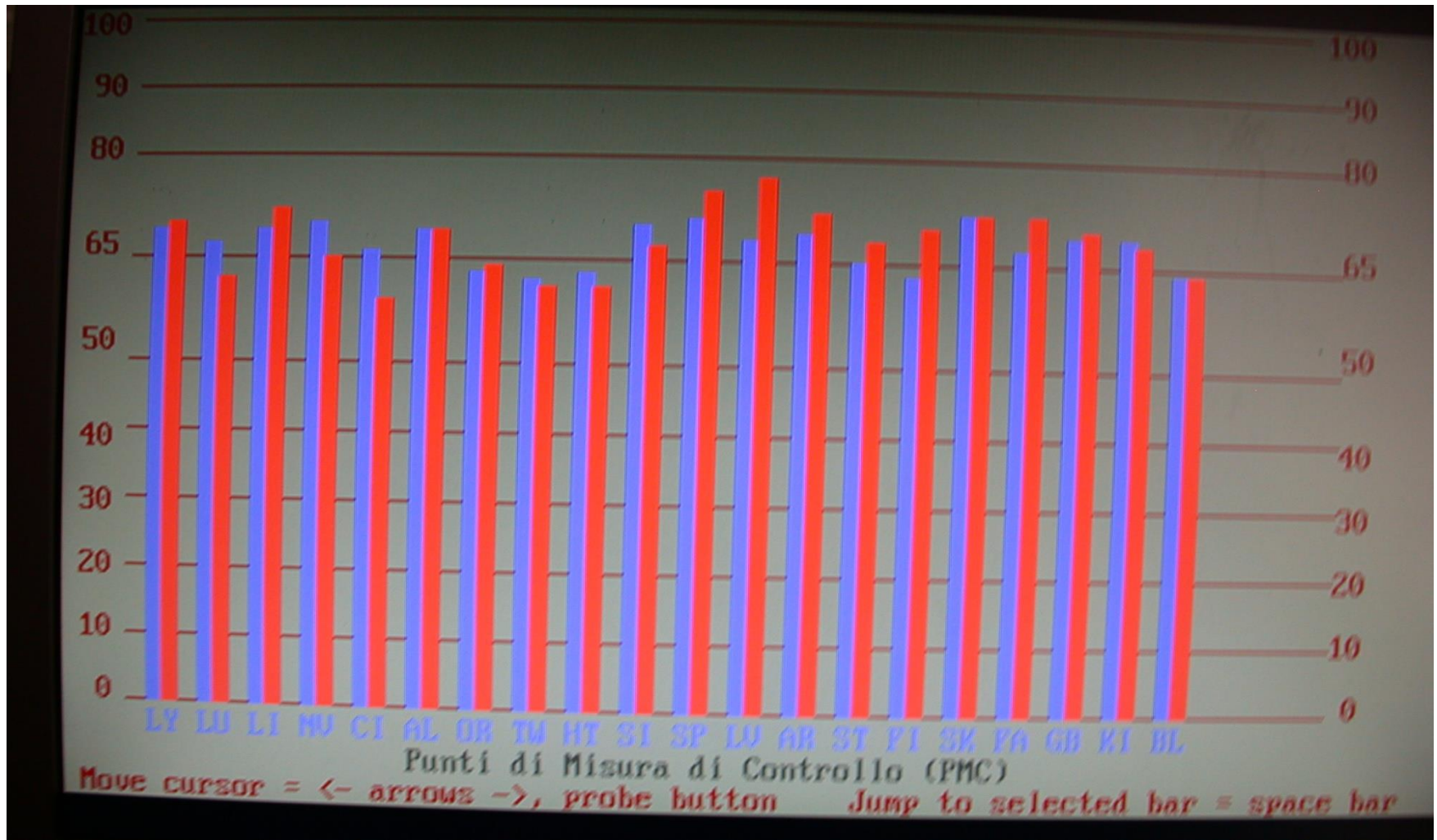
Viene revisionata una grossa caverna al di sotto degli apici radicolari, ove si trova una necrosi caseosa dell' osso



- **Terza visita il 26 novembre 2010**
- **Bene le vertigini e la deambulazione. Miglioramento parziale delle parestesie all' emivolto di sinistra.**
- **Il dolore al ginocchio destro è diminuito rispetto al passato.**
- **I punti di controllo sono tutti senza C.I., con valori di circa 75 US.**
- **La tendenza focaltossica è molto migliorata, tranne che sul punto St 7 di sinistra, in particolare a livello dell' odontone 27, che regge un ponte.**

- **Riequilibrano i punti:**
- Osteite mascellare acuta D2 ed Osteite cronica D1.
- Mercurius sol. D30-200, Argentum e Cuprum met. D30-400;
- Cerebrinum D12-200, Cerebellum D10-400; inoltre:
- Procainum comp., Arnicaheel comp., Zeel, Lymphomyosot, Solanum compositum.
- **Ancora negativo il nosode Sclerosi multipla.**

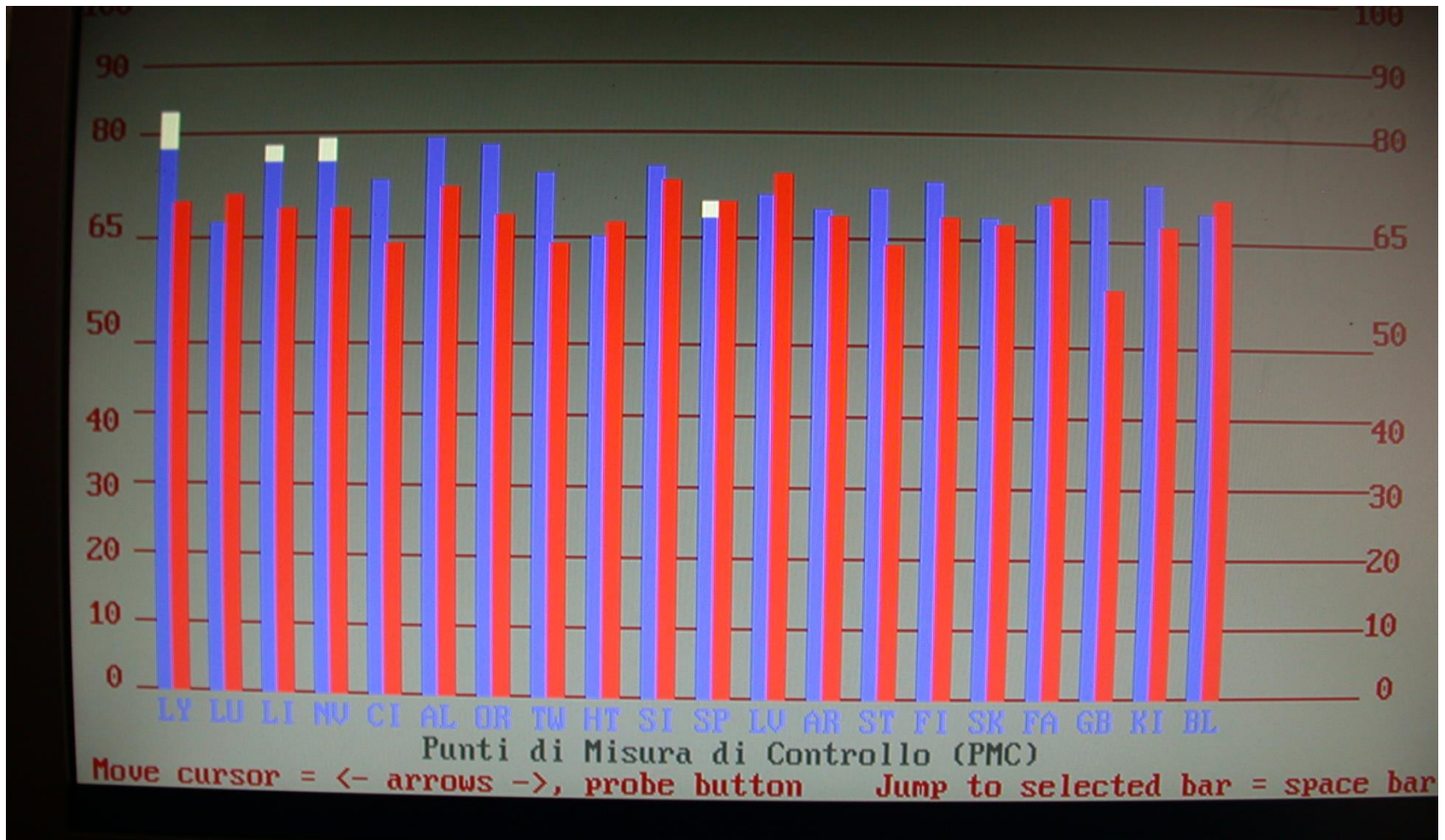
PMC della terza visita



- **Quarta visita il 20 maggio 2011**
- Non più edema e diminuito il dolore al ginocchio destro, dopo un ciclo di biomesoterapia.
- **Non più vertigini né turbe della deambulazione. Saltuariamente astenia agli arti inferiori.**
- **Da qualche tempo peggioramento del senso di indolenzimento e parestesie alla guancia di sinistra, dove è presente un focus.**
- Al test EAVI si nota la presenza di una lieve CI sul Linfatico di sinistra e sul Sistema nervoso.

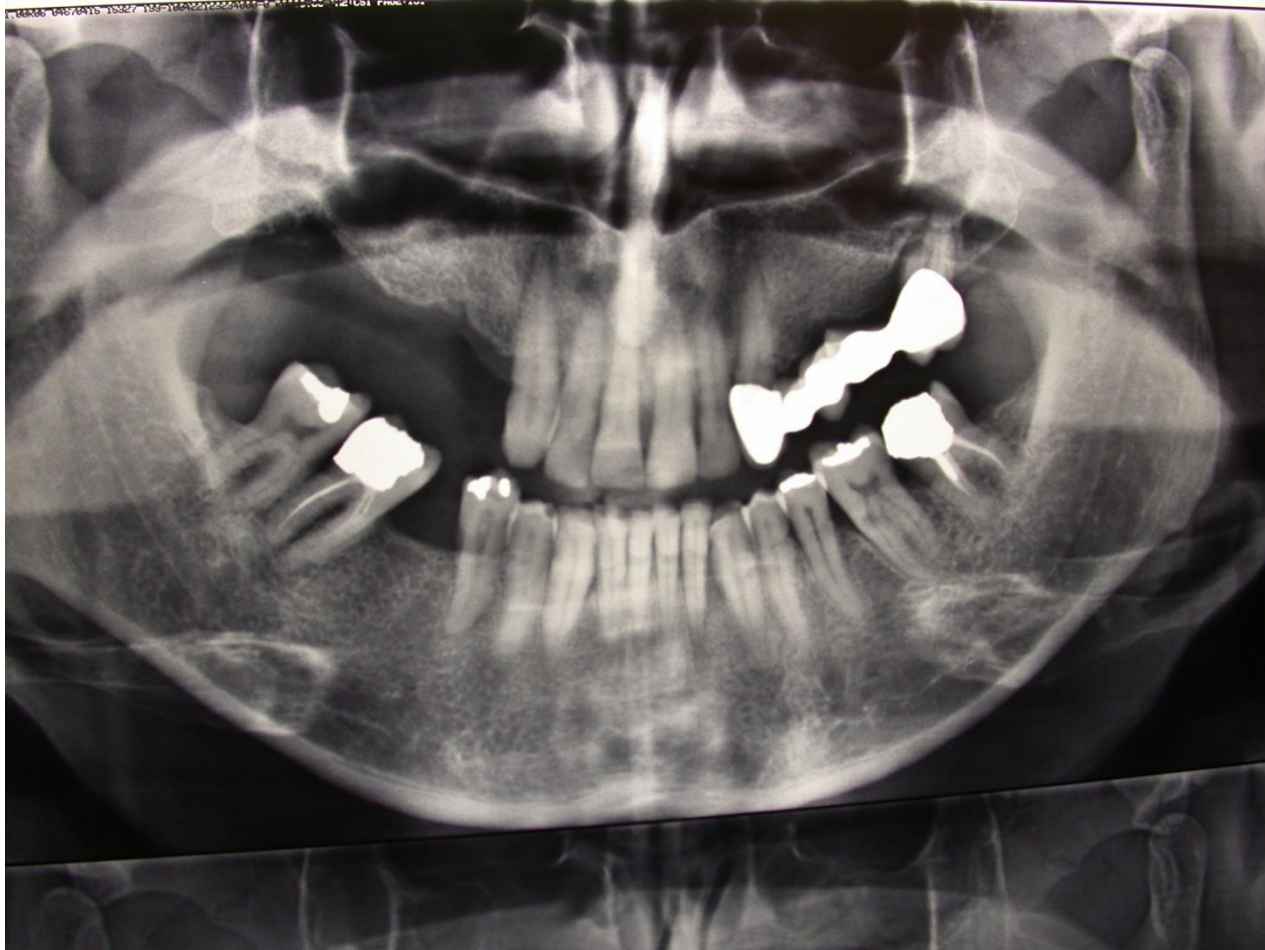- Il Focus cefalico sinistro viene riequilibrato da:
- Osteite mascellare acuta e cronica D1.
- Si testano anche:
- Beryllium e Cobaltum met. D8-200.
- Come terapia omotossicologica:
- Solanum comp., Procainum comp., Arnicaheel comp., Zeel, Secale heel, Ledum comp., Lymphomyosot e Lycopodium compositum.
- Vitamina A, Vitamina B e Clorella in compresse.

P.M.C. della quarta visita

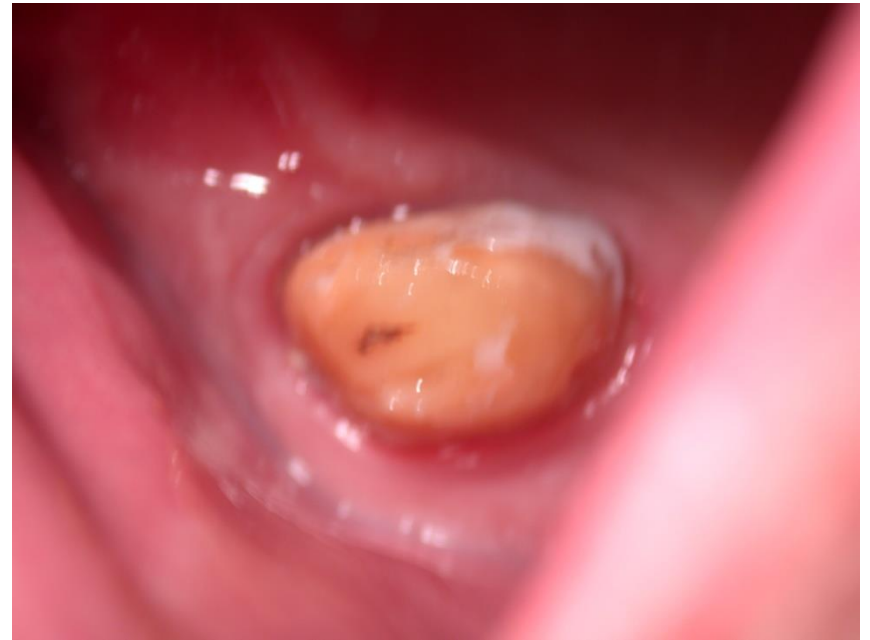
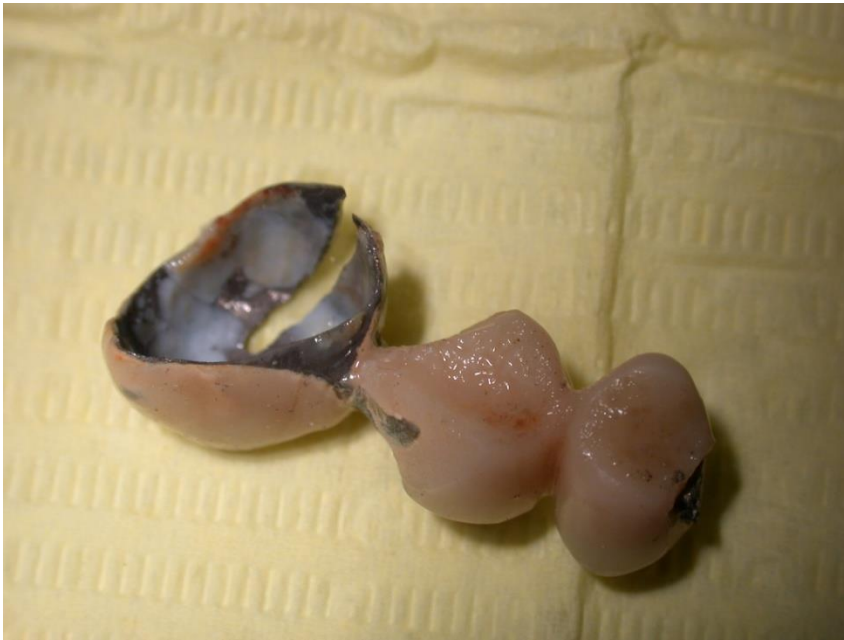
FOCUS DEL 27.

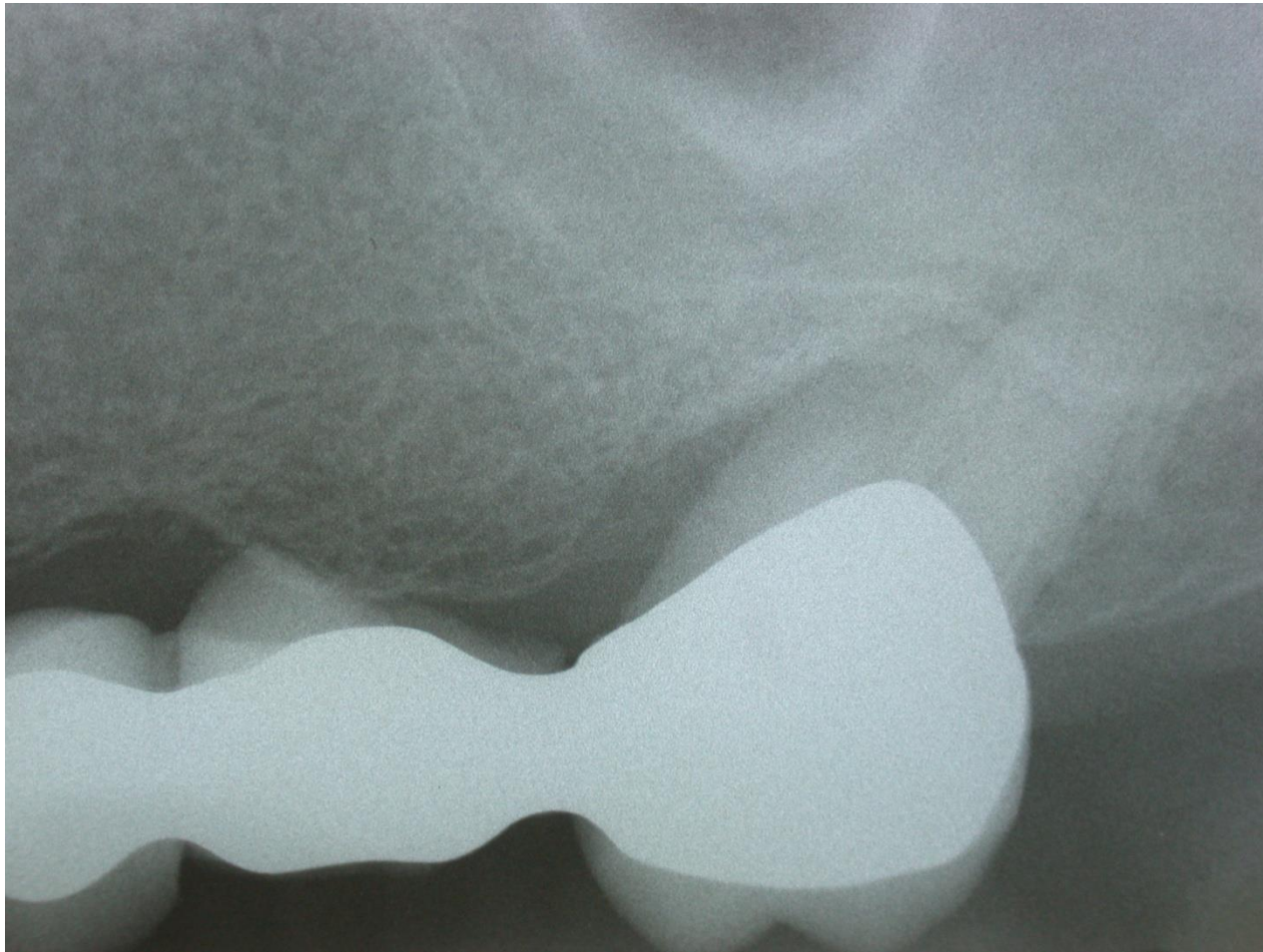
Si procede a tagliare il ponte in zona 24 ed a bonificare il molare superiore sinistro, estraendolo



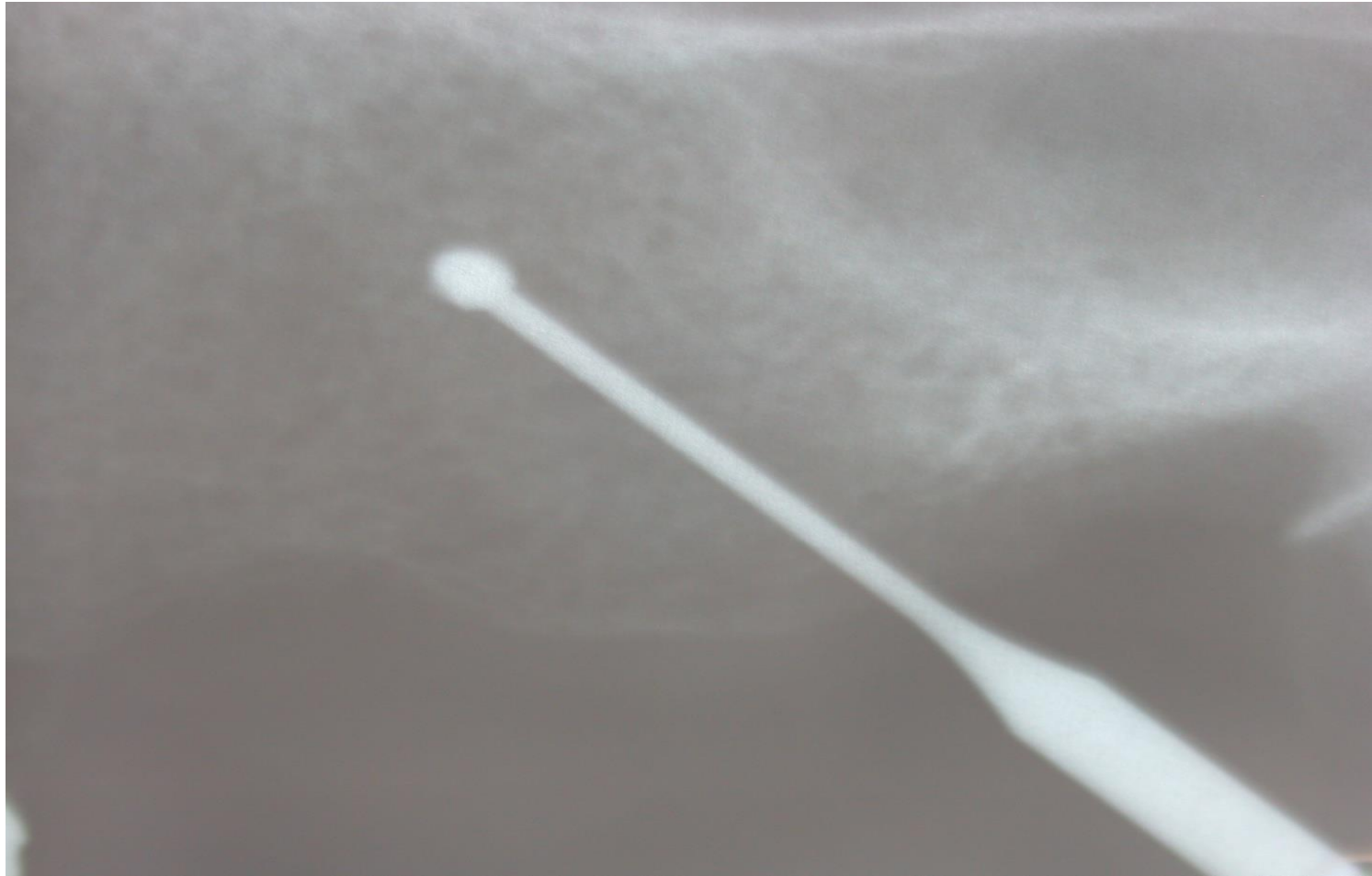
Rimozione del ponte e scopertura dell' elemento.



Il 17 presentava una tasca mesiale probabile sede di infezione.



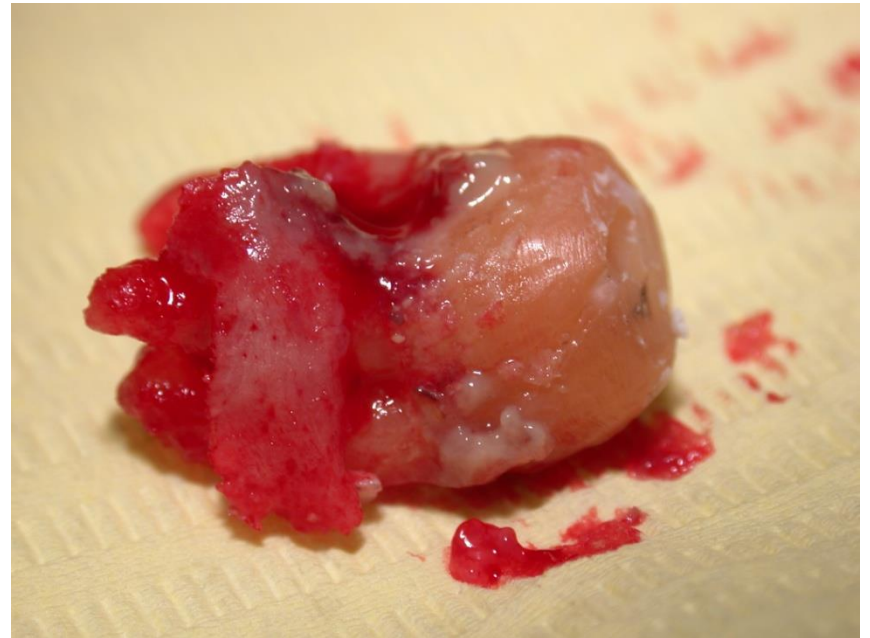
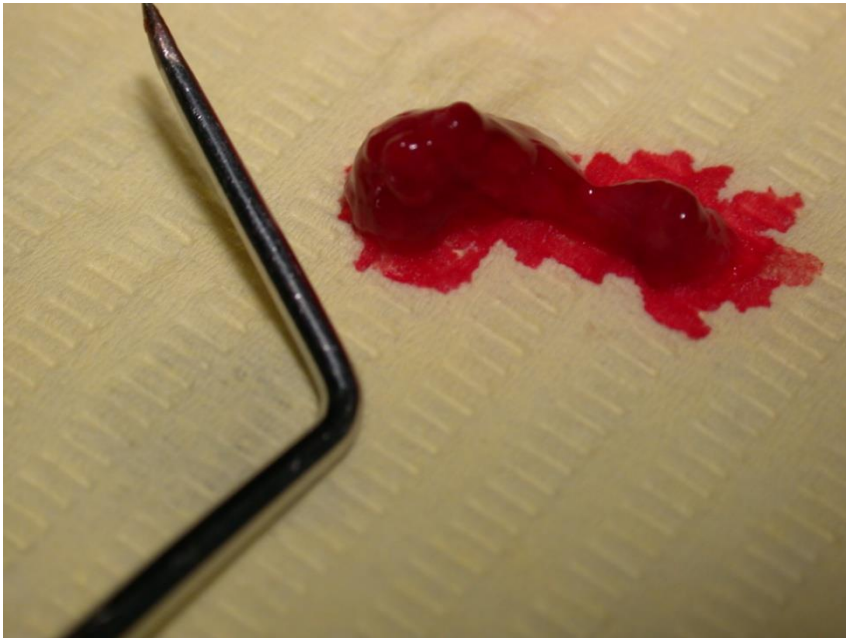
In realtà la zona infetta era molto più ampia e si estendeva dalla tasca verso la zona del dente contiguo, cioè del 26, già estratto



Tessuto infetto asportato dalla zona focale e dente estratto.

Granuloma della zona contigua al dente

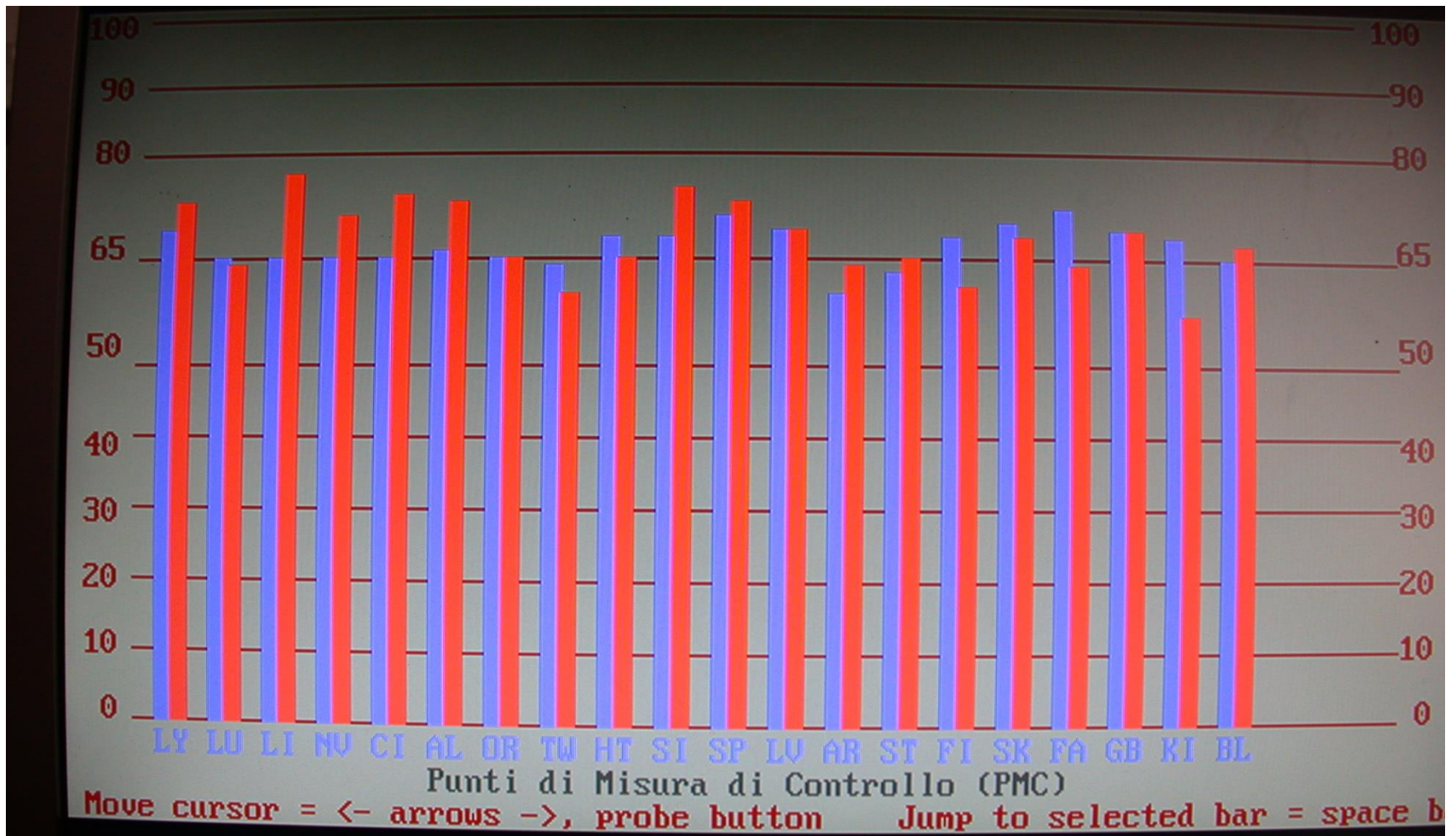
Tessuto malato aderente al dente



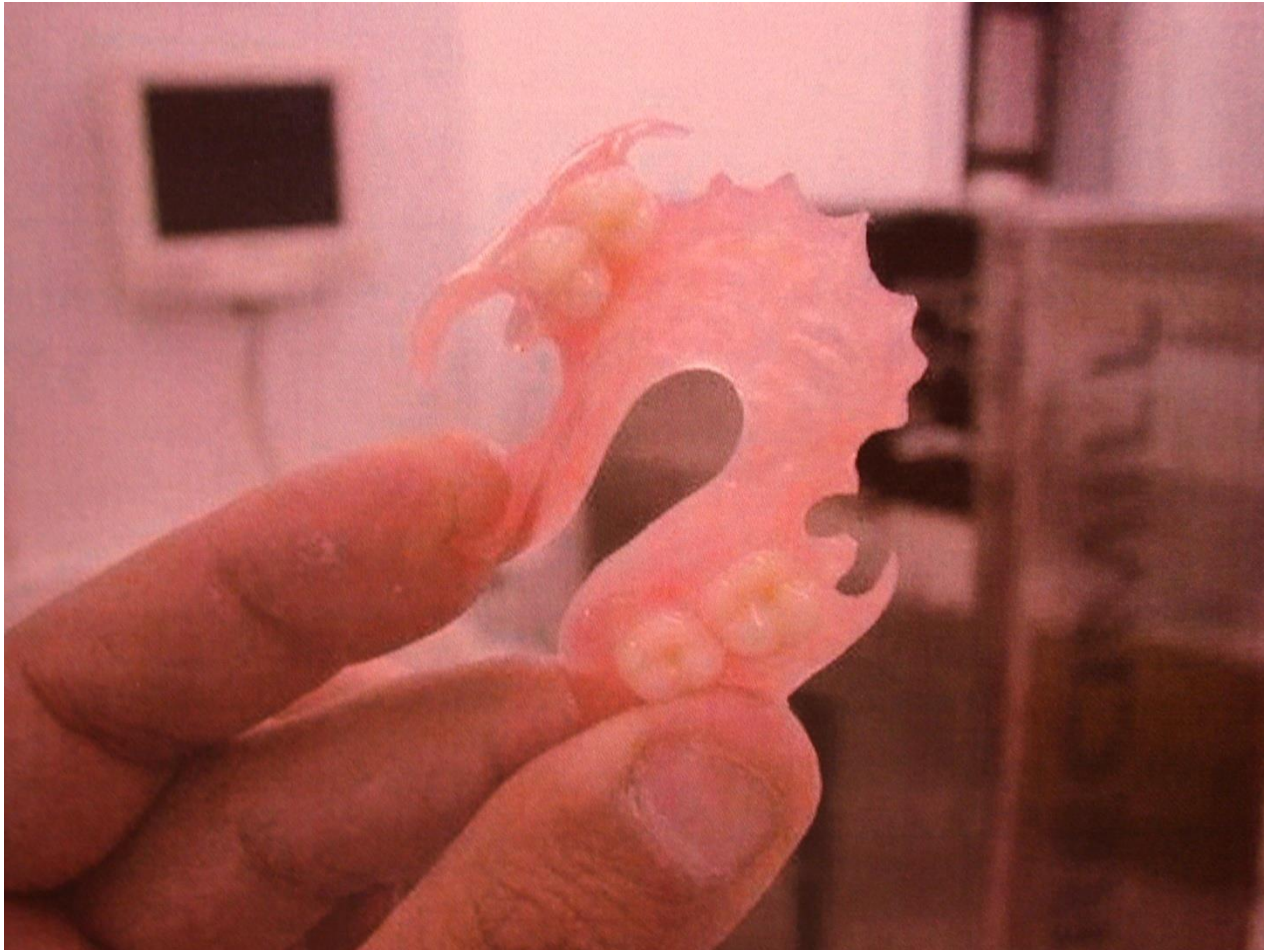
- **Quinta visita il 10 marzo 2012.**
- Dopo la defocalizzazione della zona mascellare sinistra il paziente presenta:
- Equilibrio e deambulazione nettamente migliorati, anche il dolore al ginocchio destro è diminuito, anche se lamenta una lieve difficoltà nella messa in moto.
- **Una risonanza del 23 febbraio 2010 ha mostrato una “riduzione di diametro delle zone demielinizzate”.**

- Consigliato dalla Clinica Neurologica un controllo dopo un anno invece che dopo sei mesi.
- Ha sospeso ogni terapia da diversi mesi, tranne Ginkgo biloba ed un blando ansiolitico.
- **I punti di controllo sono tutti senza CI, con valori di circa 70 US.**
- **Non caduta sul punto della Microcircolazione cerebrale.**
- **Non si repertano più foci dentari né campi di disturbo.**
Riequilibrano i punti solo i seguenti rimedi:
- Zeel e Schwefheel.

PMC quinta visita.



La riabilitazione dentale viene conclusa con l'inserimento di una protesi mobile in nylon, perfettamente tollerata dal paziente.



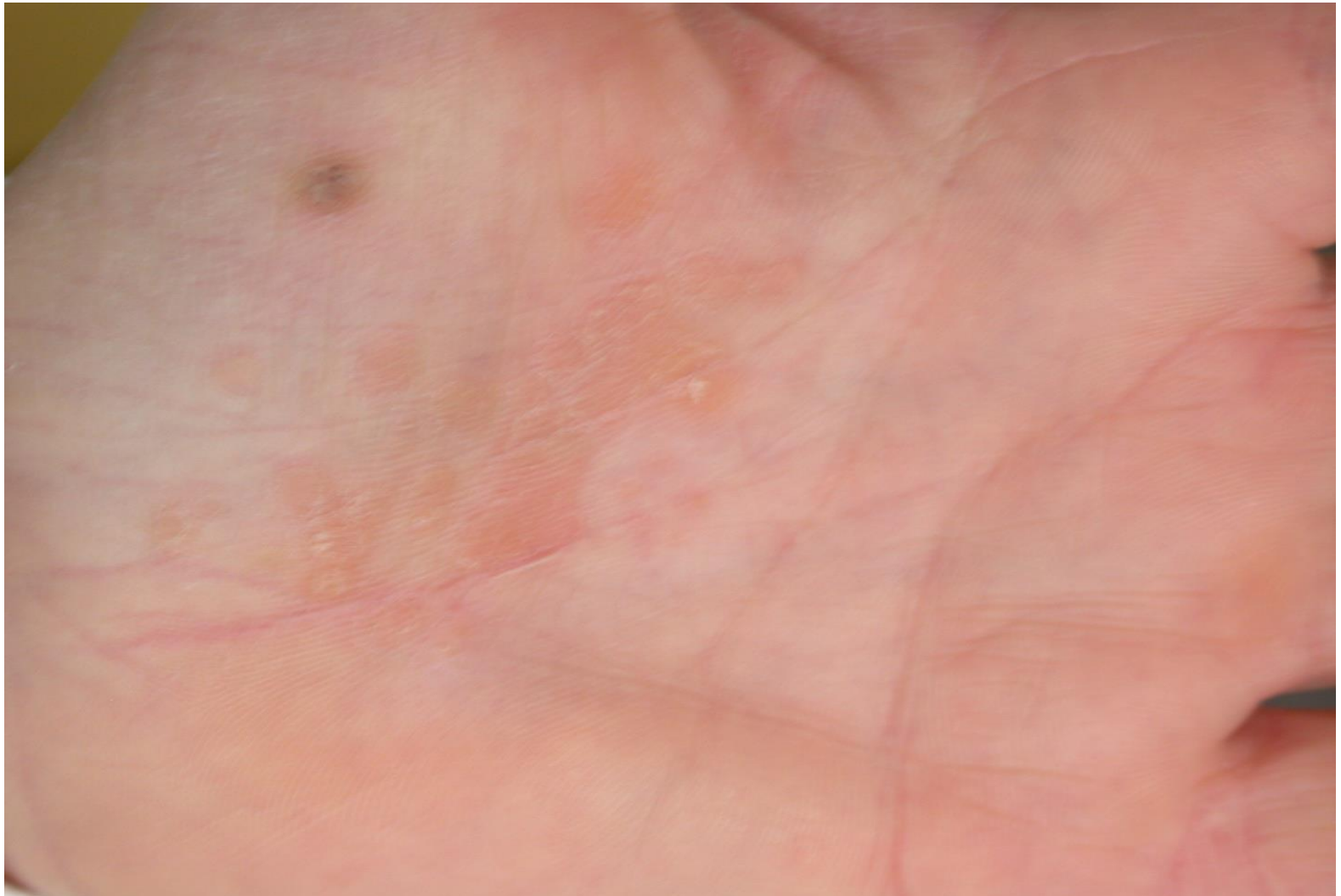- **Considerazioni finali**
- In questo caso l'EAVI ha permesso di porre la diagnosi corretta, cioè non “Sindrome Demyelinizzante” ma:
- **Encefalomielomacie multiple su base vascolare.**
- Infatti, sia i nosodi che i rimedi omeopatici ed omotossicologici che risuonavano al test e che hanno guarito il paziente erano tutti indicati per problemi vascolari.

- Inoltre, trattando etiologicamente i problemi di fondo, e cioè:
- Foci dentari,
- Intossicazione cronica da metalli odontoiatrici,
- Disbiosi e dismicrobismo intestinale,
- Intolleranze alimentari con dieta specifica
- Terapia omeopatica ed omotossicologica,
si è ottenuto una regressione completa e stabile di una sintomatologia neurologica ed ortopedica molto grave, che aveva avuto una scarsa risposta con le terapie allopatriche.

- **SECONDO CASO**
- **G. S.**
- **Verruche palmari multiple
recidivanti**

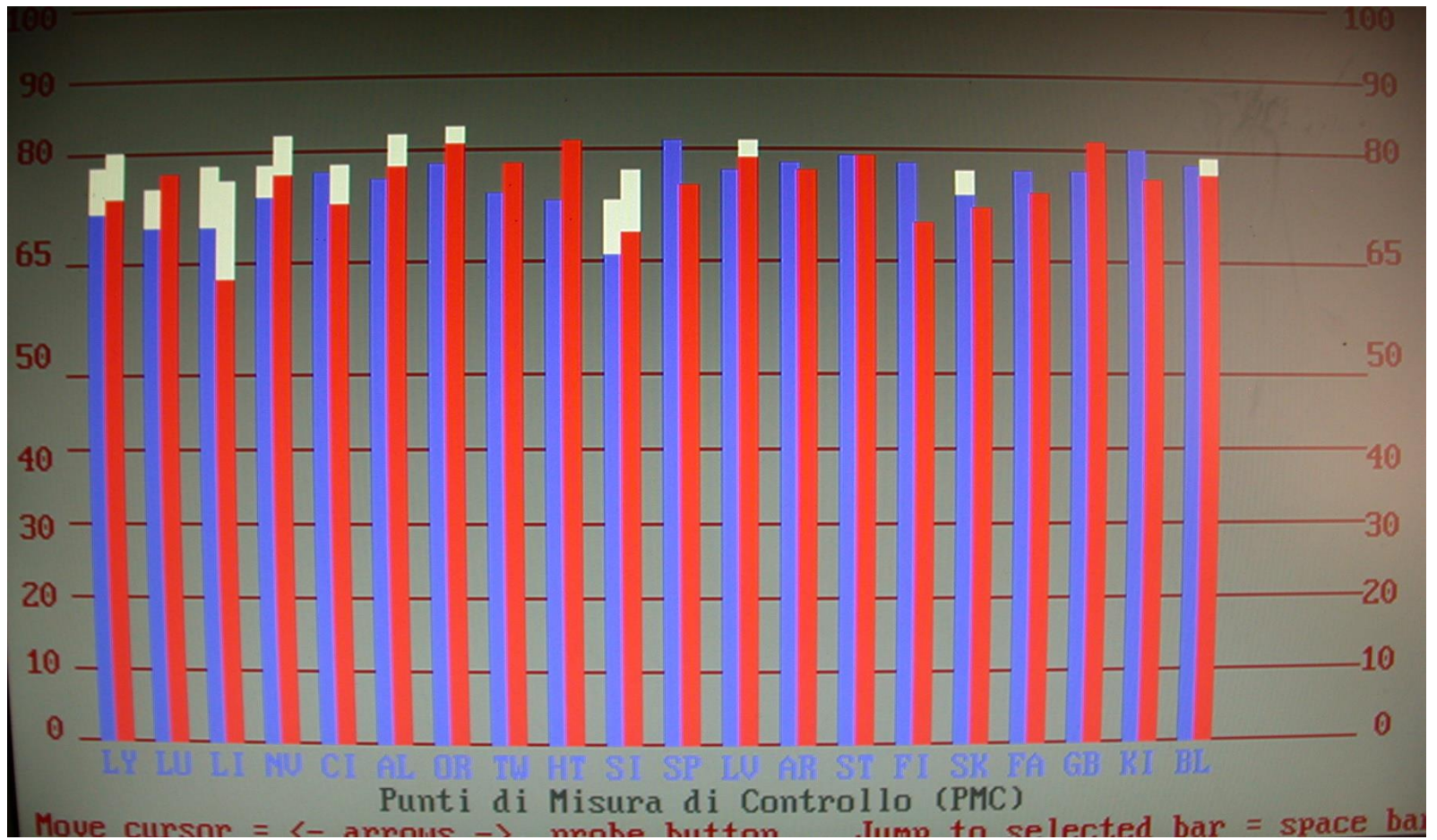
- **Paziente nata nel 1967.**
- **Prima visita il 17/10/2010.**
- Venti anni fa geloni e, negli anni seguenti, spesso dermatite alle mani.
- Da circa cinque anni soffre di verruche, soprattutto al palmo delle mani.
- Trattata circa dieci volte con crioterapia, ma con risultati del tutto temporanei.
- Già visitata da cinque dermatologi. Usa i guanti perché manipola salumi e formaggi.
- Digestione ed alvo regolari, ciclo regolare.

Situazione del palmo delle mani nell' ottobre del 2010.



- Al test di EAVI si nota una caduta dell'indice (CI) sui punti di controllo (PdC) del Meridiano Linfatico, Intestino crasso, Intestino tenue e Cute.
- Per quanto riguarda la tendenza focaltossica, è positiva a livello della regione cefalica e pelvica di destra .
- Sul Meridiano Linfatico destro si trova una caduta dell'Indice da 79 al 63 Unità di Scala (16) sul punto Li2 (per il drenaggio linfatico della mascella).
- Inoltre CI sul punto del Peritoneo del Colon destro da 68 a 47 US (21).
- Infine, sul punto per il drenaggio linfatico del Meridiano della Cute si evidenzia una CI da 83 a 77 US.

PMC prima visita.

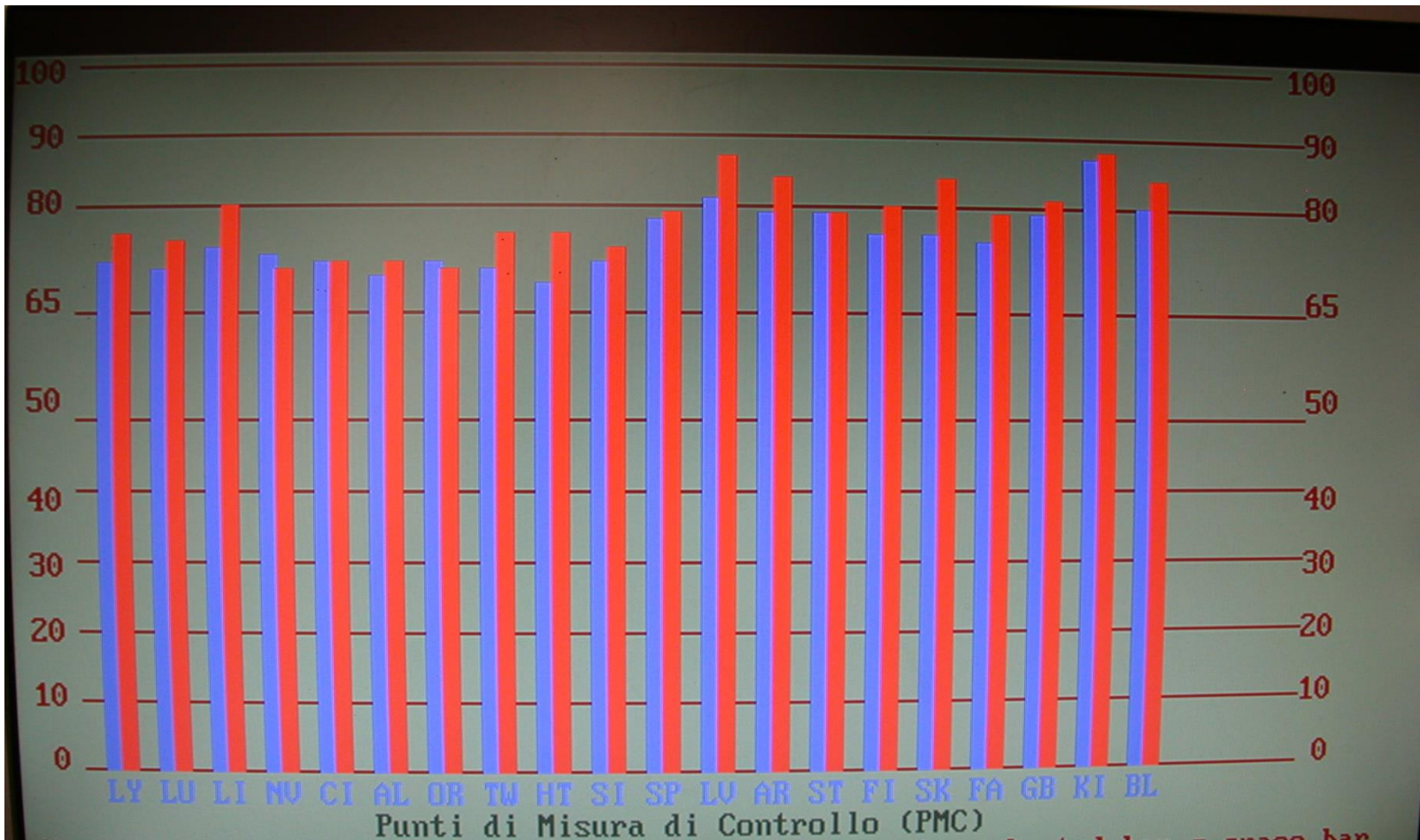


- Il test per le allergie alimentari risulta positivo per:
- latte, farina di frumento, zucchero e lievito di birra.
- Al test dei farmaci risulta positivo il Nosode Verruca Vulgaris (Papova).
- I nosodi che riequilibrano i punti sono:
- Osteite mascellare cronica, Mercurius sol., Argentum met., Plumbum met, Aluminium met., Cuprum met., Plumbum aceticum,
- Bac.coli, Salmonella Paratyph., Yersina enterocolit., Monilia Albicans,
- Sulphur. Thuja occ., Causticum.

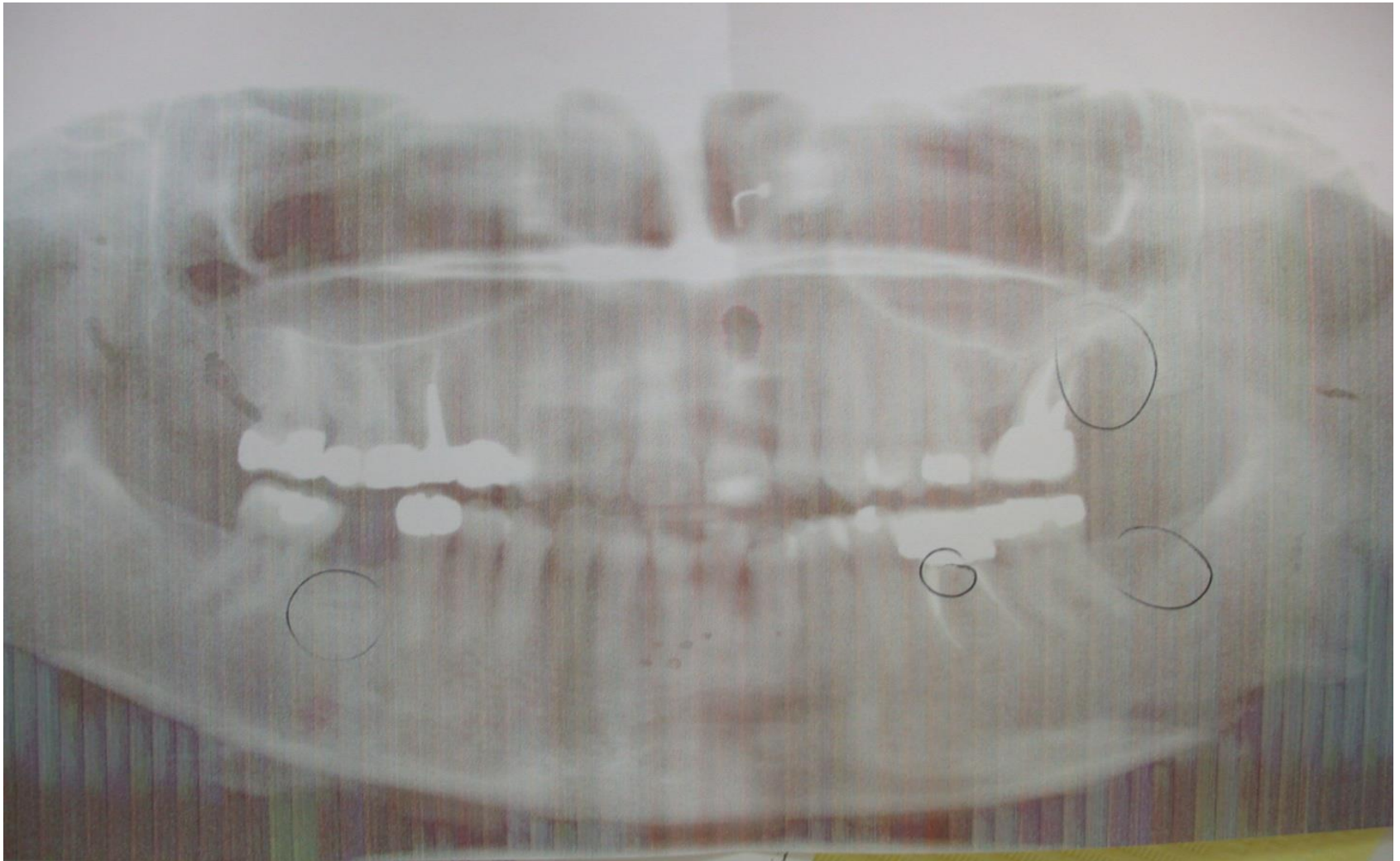
- Il nosode Verruca inizia dalla diluizione D5, mentre Osteite mascellare dalla D2 e gli altri nosodi metallici dalla D5 a salire.
- Inoltre risuonano i complementi alimentari: Spirulina e Vitamina B complex.
- Come terapia drenante: Fe4, Fe7, Le12, Od6, Re2, Tox2, Tox21, Coenzyme Comp., Lycopodium Comp., Lymphomyosot, Graphites Ha.
- **Inoltre risulta positivo il rimedio Electricitas:**
- questo significa che la paziente presenta importanti correnti parassite nel corpo.

- **Seconda visita il 16/07/2010**
- La paziente riferisce che le verruche precedenti sono stazionarie, ma ne sono comparse due piccole alle mani.
- Da maggio presenta amenorrea.
- Ai punti di controllo (PMC) si osserva una CI sui meridiani del Linfatico bilateralmente e su quello della Cute.
- La tendenza focaltossica è presente a livello cefalico a destra, in particolare sul Li 2 , quindi sui punti St 7 e St 8.
- Sui singoli odontoni è presente una focalità sul 15 e sul 46 (la zona è edentula poiché il dente è stato estratto anni prima).

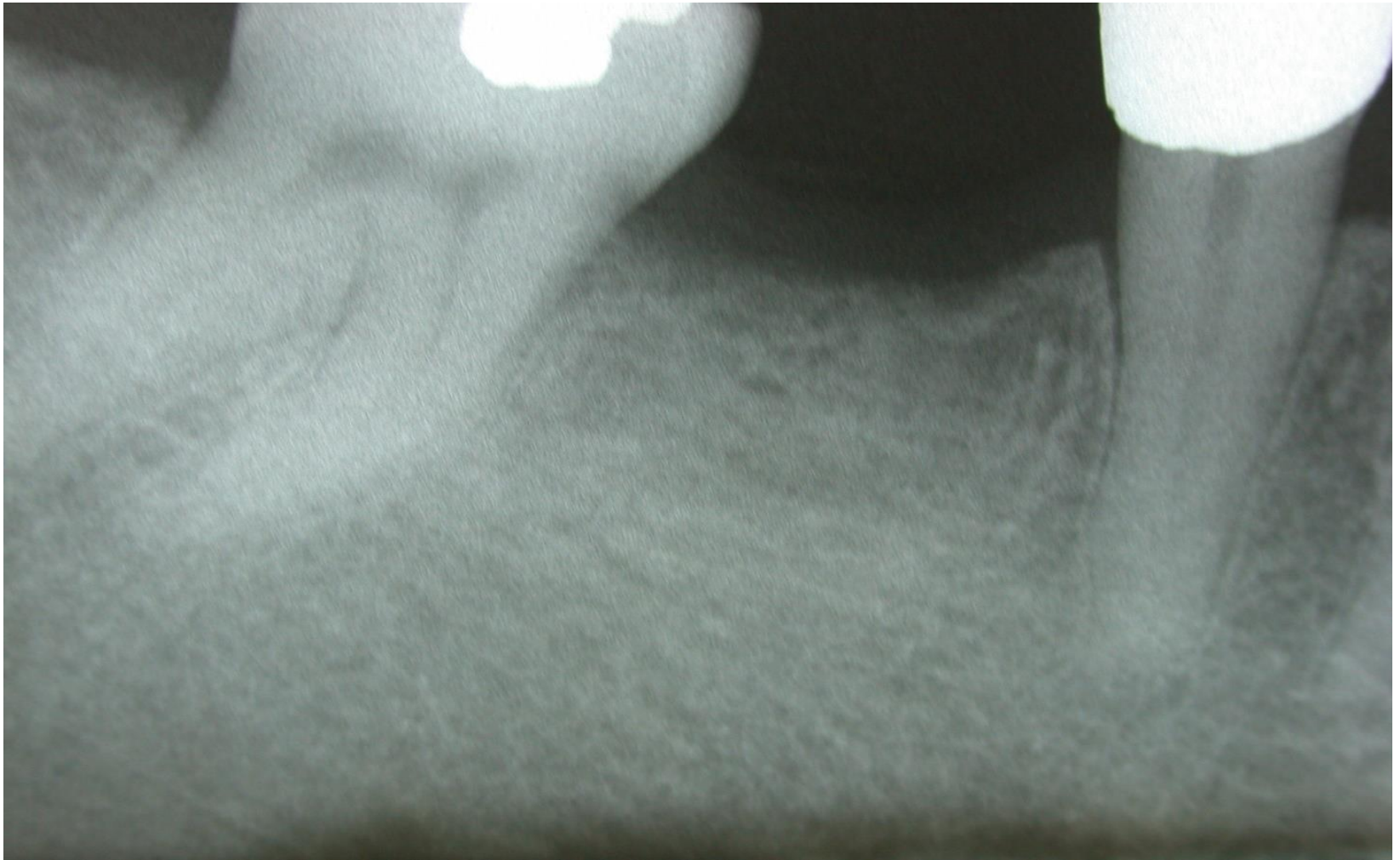
PMC seconda visita



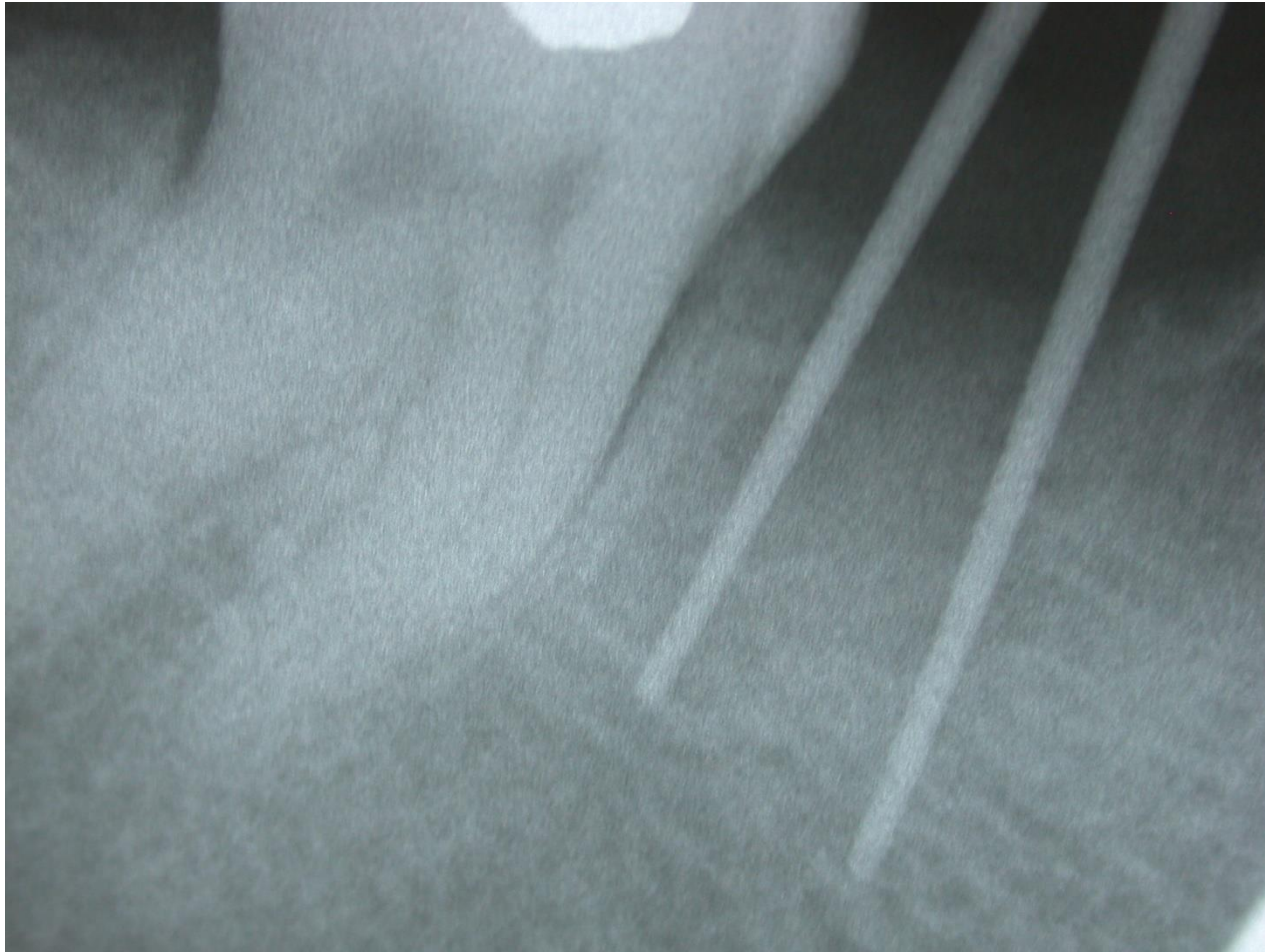
La zona maggiormente focalizzata era a livello del 46, ma a sinistra risuonavano anche altre zone, che però si normalizzeranno una volta bonificata la zona del 46



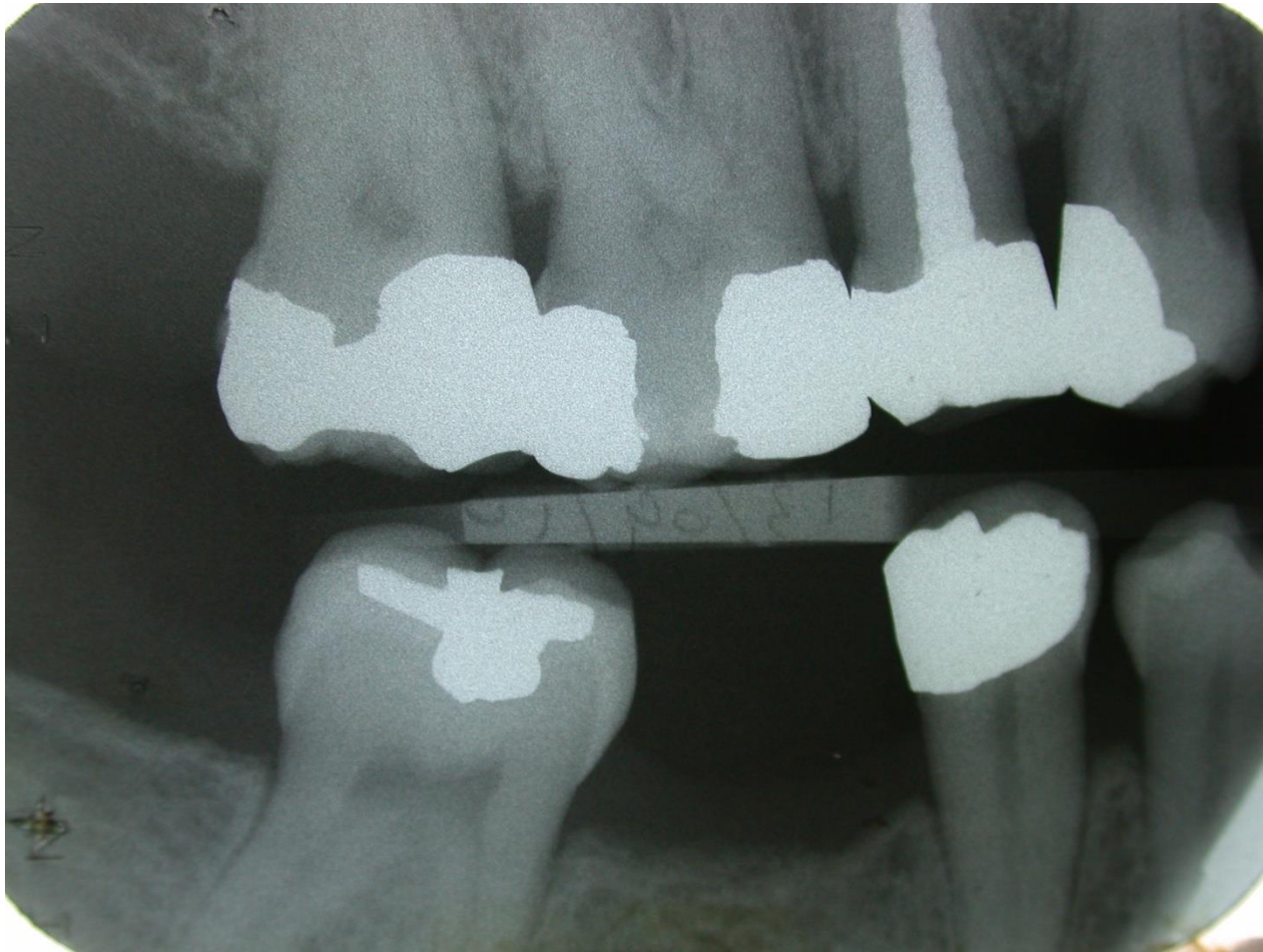
A livello radiologico si intuisce una non perfetta guarigione della regione ossea edentula del 46



Le zone sembrerebbero rispecchiare la primaria anatomia radicolare del dente assente.



Da notare la quantità di amalgama di cui era portatrice la paziente.



- Il test dei farmaci mostra una positività sul meridiano Linfatico col rimedio Electricitas oltre che con Osteite mascellare acuta ed Osteite mascellare cronica. Questo significa che sono presenti delle correnti endorali ed una o più focalità dentarie.
- Il test dei metalli risulta positivo con:
- Mercurius sol., Metilmercurius, Argentum met., Cadmium met., Molybdenum met..
- Sul meridiano della Cute si testano positivamente:
- l'organoterapico Cutis Feti,
- Inoltre:
- Verruca Vulgaris, Salmonella Paratyphi, Salmonella Typhimurium, Aflatoxinum, Aspergillus fumigatus, Aspergillus niger.

- Come terapia omeopatica risuonano: Causticum, Sulfur, Sepia, Thuja.
- Come terapia omotossicologica troviamo:
- Conzyme compositum, Co2 OTI Comp.,
- Fe4, Li12, Od1, Od2, Od6, Tox2, Tox10, Tox21 Oti complex.;
- Inoltre anche: Clorella e Samento cps.
- Il nosode Osteite acuta inizia dalla diluizione D3, mentre Osteite cronica inizia da D1 ,
- Mercurius e gli altri metalli iniziano da D10,
- Cutis Feti D20-D200, Verruca vulgaris D2-D200, Aspergillus D12-D200.
- **Questo significa che il focolaio mascellare è molto grave e necessita anche di terapia chirurgica. Inoltre devono essere eliminati le amalgame ed i materiali metallici in bocca.**

Terza visita il 10/05/2011.

Il Test sui punti di controllo mostra dei valori migliorati intorno a 70 con Cadute dell'indice (CI) solo a livello dei Meridiani Linfatici.

La paziente riferisce di aver eliminato tutte le amalgame ed i foci dentali.

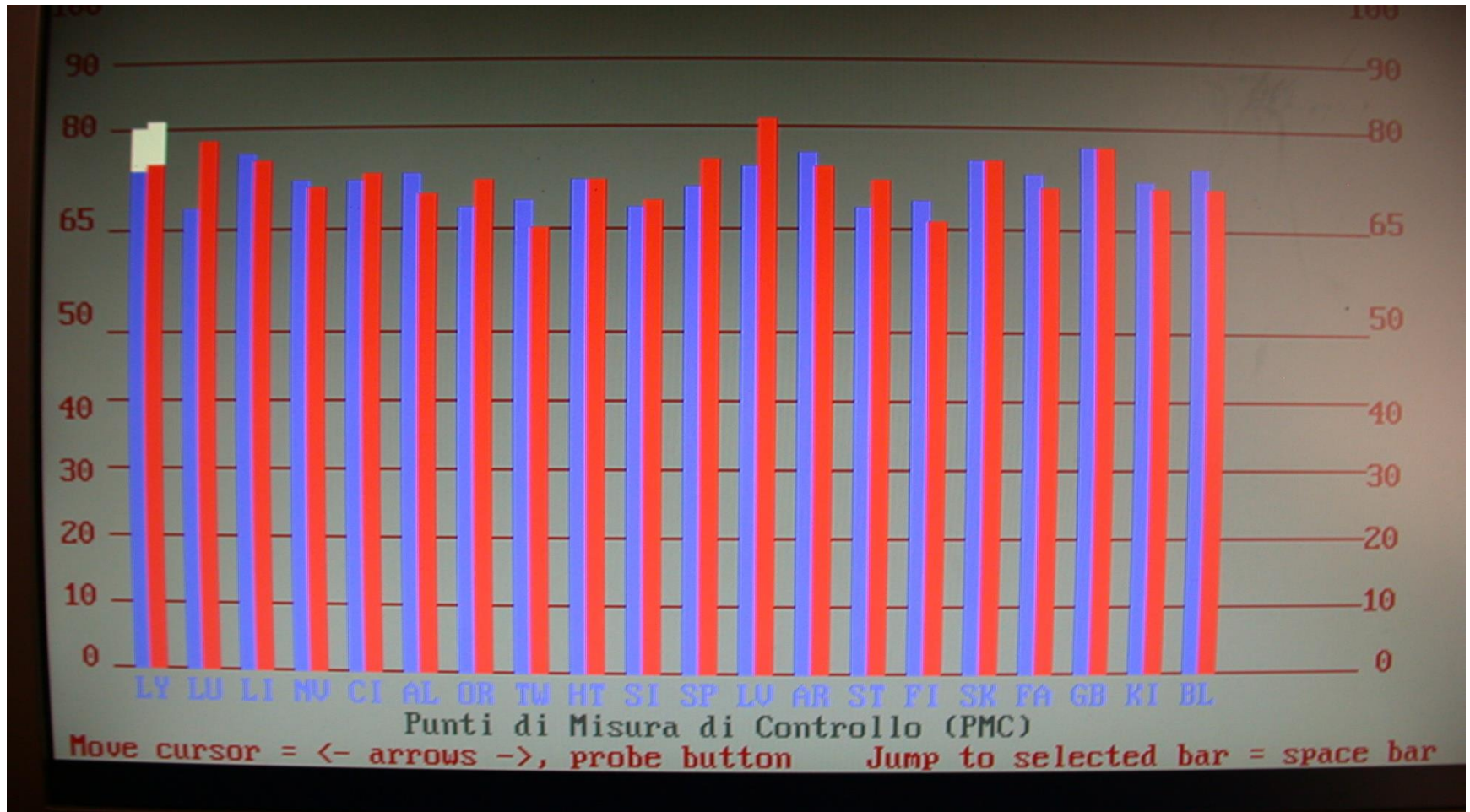
Le verruche al palmo delle mani sono molto migliorate ma non scomparse.

Da diversi mesi ciclo irregolare con crisi di vampate , sudorazioni, ansia e mutamenti improvvisi del tono dell'umore.

Da qualche tempo lamenta prurito alla regione anteriore delle gambe con eruzioni cutanee.

Riferisce anche algie al quinto metatarso bilaterale dopo una lunga camminata a Febbraio . Senso di tensione anche a livello del mascellare.

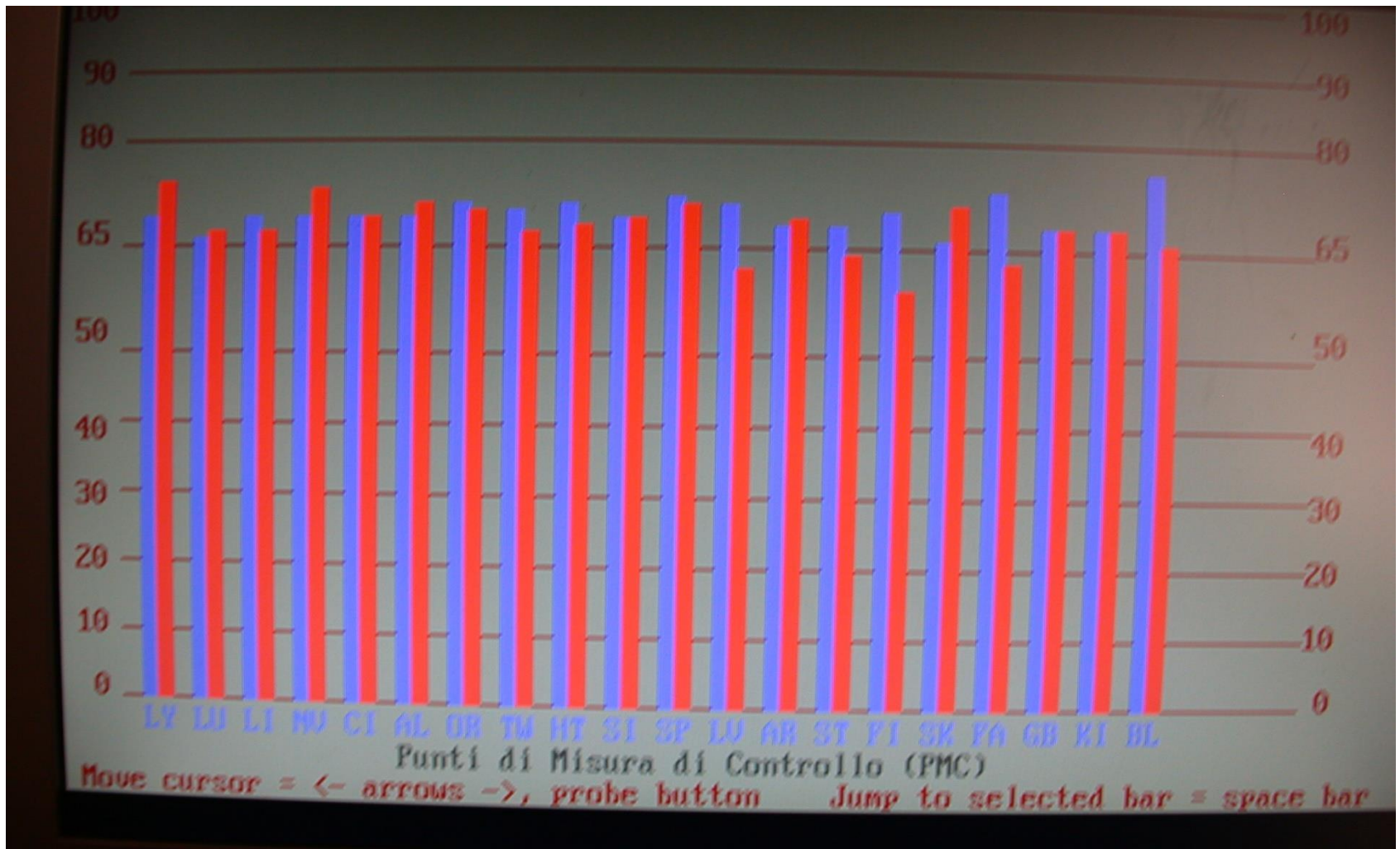
PMC nella terza visita



- Il Test di EAVI risulta questa volta negativizzato al livello dei foci dentali ma presenta CI a livello del sistema nervoso autonomo, dell'ipofisi (TR3), dei recettori ormonali (SV11). dei recettori LH (SV31), dei recettori FSH (SV34).
- Il test per i foci, per le allergie alimentari , per problemi psichici, per correnti endorali, sono questa volta completamente negativi. Risultano ancora positivi invece i seguenti metalli:
- Mercurius sol.,Metilmercurius, Argentum met.,Stannum met.,Arsenicum met., Cuprum met.
- Le diluizioni di questi metalli iniziano da D15 .Questo significa che l'organismo è in parte disintossicato.
- Il nosode Verruca inizia da D6 sino a D200.
- I rimedi omotossicologici di drenaggio sono:Lymphomyosot, China-Homaccord, Klimakheel, FE5,LI1,LI3,LI9,LI11,OD6,TOX2,TOX21,CU7,FIGEM CU9,tutti della OTI.
- Inoltre Commensal cps,Clorella cpr, Balancing creme, Vitamina C,Vitamina E (tocoferolo), vitamina B Complex.

- **Quarta visita 26/09/2011.**
- Il test di EAVI mostra i PdC senza CI e con valori medi intorno a 70 US (unità di scala). Questo significa che la paziente sta andando verso un buon riequilibrio energetico.
- Anche i singoli punti specifici dei meridiani sono migliorati come ad esempio i punti per i ricettori ormonali , per LH, per FSH, e per il carico allergico della pelle. La paziente riferisce che i dolori al quinto metatarso sono regrediti.
- Sino ad un mese fa regressione anche dei sintomi da climaterio (vampate, sudorazione, tachicardia, ansia, depressione).
- Migliorato il prurito alla parte anteriore delle gambe.
- Ancora persistono ancora 3 vecchie verruche e 2 nuove al palmo delle mani.
- Da un mese è recidivata una eruzione pruriginosa al centro della mano sinistra che aveva avuto più di 10 anni fa prima della comparsa delle verruche.

PMC quarta visita.



- Il test dei farmaci mostra una positività con il nosode *Verruca vulgaris* ad iniziare dalla D4, l'organo terapeutico *Cutis feti* D12- D200.
- Inoltre *Mercurius sol.* D15-D400, *Niccolum met.*, *Cuprum met.*, *Benzolum*, *Toluene*, *Acidum formicicum* (tutti a partire dalla diluizione D8).
- Risultano positivi i seguenti pesticidi: *Antikeimmittel A*, *Lindano*, *DNOC* (dinitrocresolo), *Malathion*, *Atrazina*, *Paraquat*, *Cuprum carbonicum* tutti a partire dalla D10.
- Come terapia di accompagnamento abbiamo: *Causticum*, *Thuja*, *Kreosotum*, *Sepia* a partire dalla D8.
- Come omotossicologici abbiamo *China Homacord*, *Cu7 OTI*, *St2 OTI*, *Tox21 OTI*.
- Come fitoterapici e complementi alimentari: *Ficus carica* e *Tilia tomentosa gemme*, *Vitamina C polvere*.

- Nel corso dell'anno 2011 vengono progressivamente eliminate e sostituite nove otturazioni in amalgama con materiale plastico: questo e l'adesivo vengono preventivamente testati per la compatibilità per mezzo dell'EAVI.
- Dopo ogni rimozione, la paziente riferiva che permaneva una grande sensibilità ai denti.
- Questo indicava che il materiale otturatorio penetrava fino a disturbare il nervo intradentale; perciò sono state eseguite diverse sedute di Neuralterapia e medicazioni di passaggio, prima della chiusura finale.

• Quinta Visita 21/12/2011

- I punti di controllo sono senza CI e con valori intorno a 75.
- La paziente riferisce che la dermatite al palmo della mano sinistra è stata stazionaria sino a circa 10 gg prima, quando è aumentata sia come grandezza sia come prurito oltre che comparire altre macchie pruriginose ai polsi e alla parte anteriore delle gambe. Non ha più lamentato bruciori epigastrici.

- **Le verruche sono quasi completamente regredite, tranne due molto piccole al palmo sinistro.**
- Lamenta peggioramento delle vampate e delle sudorazioni che erano migliorate con Cu7 OTI, che ora non è più disponibile in farmacia.
- Non segue completamente la dieta per quanto riguarda dolci e formaggi freschi.
- Il test dei focolai risulta negativo; lieve Caduta dell'Indice sul punto per il drenaggio linfatico della Cute .

PMC quinta visita.

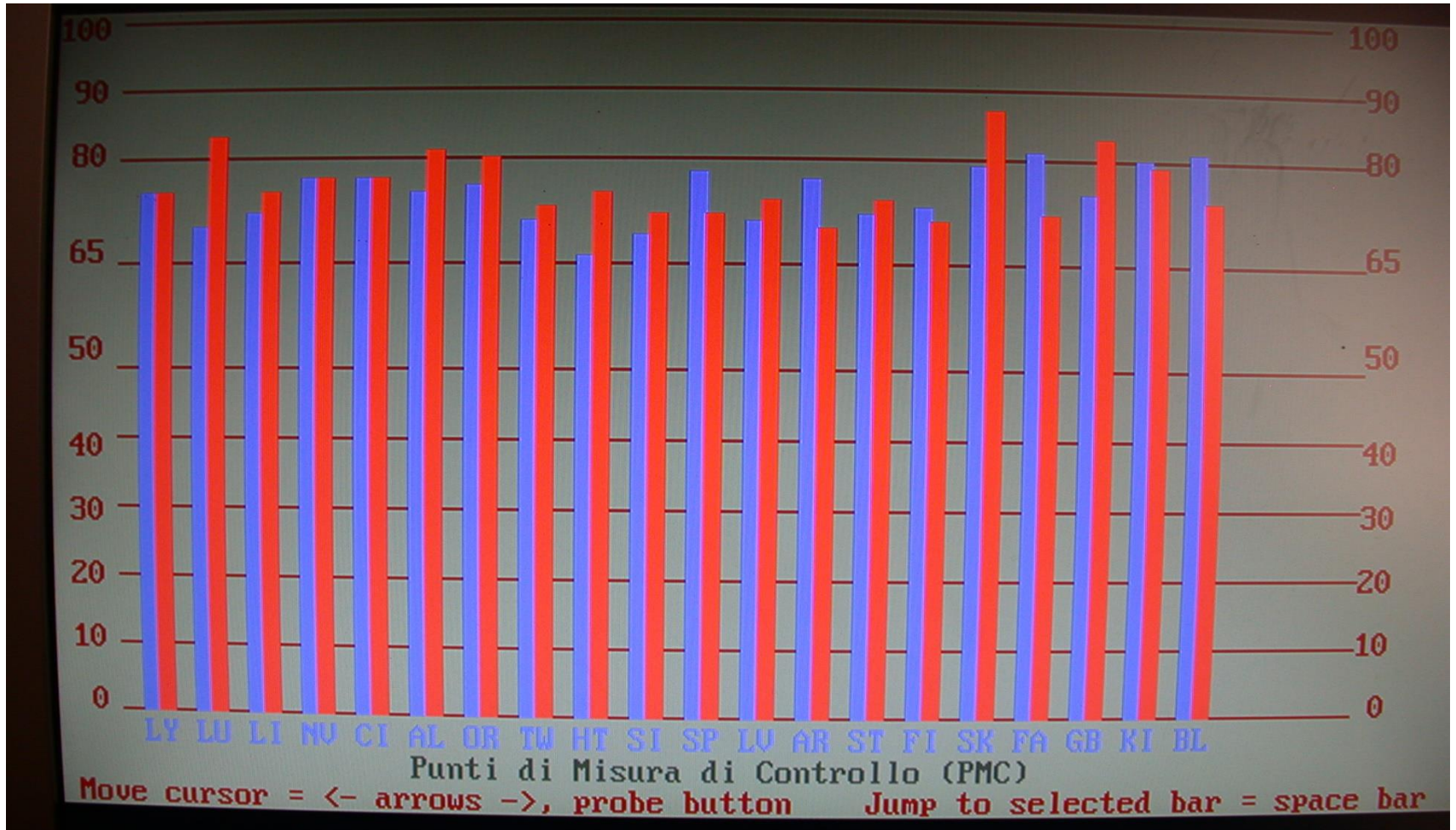


Foto del palmo nel gennaio 2012



- E' ancora positivo il test per l'Allergia alimentare con Causticum D30 (questo significa che non segue completamente la dieta).
- **Il test dei farmaci risulta positivo per:**
- Verruca vulgaris a partire dalla diluizione D30, Histaminum a partire da D15, Arsenicum met. D6-D200, Formaldeide, Pyrethrum, 2,4,5-T, Atrazina, Kali Arsenicosum, tutti a partire dalla D10.
- **Inoltre risuonano i nosodi dei parassiti:**
- Ascaris lumbricoides ed Enterobius vermicularis a partire da D6.

- Le diluizioni di questi metalli iniziano da D15 .Questo significa che l'organismo è in parte disintossicato.
- Il nosode Verruca inizia da D6 sino a D200.
- I rimedi omotossicologici di drenaggio sono:Lymphomyosot, China-Homaccord, Klimakheel, FE5,LI1,LI3,LI9,LI11,OD6,TOX2,TOX21,CU7,FI GEM CU9,tutti della OTI.
- Inoltre Commensal cps,Clorella cpr, Balancing creme, Vitamina C,Vitamina E (tocoferolo), vitamina B Complex.

- **Come rimedi drenanti troviamo:**
- Apis Mellifica, Arctium lappa, Arsenicum iodatum, Mercurius solubilis e Thuja, tutti a partire dalla D10.
- **Come rimedi omotossicologici abbiamo:**
- Coenzyme compositum, Tanacet-heel, Klimaktheel, Pe2 OTI, Re3 OTI, Tox 21 OTI.
- **Come rimedi antiparassitari troviamo:**
- Artemisia vulg. (estratto secco) e Black Walnut Hull gocce.
- La frequenza del colore che risuona è l'Indaco.

- **Da allora la paziente ha sempre goduto di buona salute, sia per quanto riguarda le verruche e le dermatiti, ma anche per la dispepsia, il colon irritabile, la sindrome climaterica e le poliartralgie.**

- **Considerazioni conclusive:**
- Dai casi esposti si evidenzia chiaramente che i casi clinici non rispondenti alle terapie convenzionali e, a volte, a quelle non convenzionali, sono dovuti al fatto che le componenti etiopatogenetiche sono multiple e mutuamente interferenti. Il problema è di individuarle tutte o, almeno, quelle che sono prevalenti, nel determinismo del quadro clinico.
- Inoltre si sottolinea il fatto che, più la patologia è cronicizzata con eventuale componente autoimmunitaria, più è difficile la sua soluzione.
- **Con l'EAVI abbiamo una guida sicura sia nel trovare le diverse cause, sia nel determinare le terapie più appropriate nel singolo caso.**

- In particolare, si vuole mettere in evidenza che i Foci dentari sono tra i motivi maggiori del blocco biocibernetico che contribuisce a mantenimento della patologia.
- Inoltre che non esiste terapia medica (allopatrica o omeopatica), che può superare questo blocco.
- Quindi la sola terapia efficace nel tempo è l'eliminazione chirurgica del focus.
- Infine che bisogna anche accompagnare l'intervento chirurgico con terapia di omotossicologica, omeopatica od, in ogni caso, naturale.

- **Infine, per risolvere i nostri casi abbiamo dovuto trattare anche:**
- Intossicazione da metalli pesanti
- Intolleranze alimentari
- Disbiosi intestinale
- Virus neurotropi (nel primo caso)
- **Inoltre abbiamo utilizzato:**
- Terapia Omotossicologica
- Terapia nosodica
- Terapia omeopatica
- Vitaminoterapia

- **GRAZIE PER L'ATTENZIONE**